

## A Case Report

### A right accessory vertebral artery and variation in the origin and its entry to the transverse foramen

Zahra Panahi Balalami<sup>1</sup>, Nehleh Zareifard<sup>2\*</sup>

<sup>1</sup>M.Sc. Student, Department of Anatomical Sciences, Faculty of Medicine, Shiraz University of Medical Sciences, Shiraz, Iran

<sup>2</sup>Department of Anatomical Sciences, Faculty of Medicine, Shiraz University of Medical Sciences, Shiraz, Iran

\*Corresponding author; E-mail: zareifard@sums.ac.ir

Received: 18 November 2018    Accepted: 1 January 2019    First Published online: 28 Oct 2020  
Med J Tabriz Uni Med Sciences Health Services. 2020;42(4):483-487

#### Abstract

Variations of the vertebral artery origin are congenital abnormalities that occur during embryonic development. The vertebral artery originates from the superior part of the first part of the subclavian artery and it provides the main blood supply of the posterior cranial fossa structures. Several variations in the vertebral artery origin and its entry to the transverse foramen have been reported in advance. However, mention to the variation of the right vertebral artery origin and its entrance to the transverse foramen is rare. By describing dissection of an old man cadaver, two vertebral arteries were observed which were arisen from the first part of the subclavian artery at the right side, and they follow a different direction to enter the transverse foramen. One of the arteries rises in its natural direction and enters into the transverse foramen of C6, and the other arteries take an abnormal direction upwards and then enter the higher level surface into the transverse foramen of C4. It is necessary to mention, the artery on the left was in its normal state. Regarding neck root surgery, knowing these variations reduces arterial injury during surgery and angiography.

**Keywords:** Vertebral Artery, Subclavian Artery, Transverse Foramen, Variation

**How to cite this article:** Panahi Balalami Z, Zareifard N. [A right accessory vertebral artery and variation in the origin and its entry to the transverse foramen]. Med J Tabriz Uni Med Sciences Health Services. 2020;42(4):483-487 Persian.

## گزارش موردی

### گزارش یک مورد شریان ورتبرال فرعی در سمت راست و واریاسیون در مبدأ و سطح ورود آن به سوراخ عرضی

زهرا پناهی بلالمی<sup>۱</sup>، نخله زارعی فرد<sup>۲\*</sup>

<sup>۱</sup>دانشجوی کارشناسی ارشد، گروه علوم تشریحی، دانشکده پزشکی، دانشگاه علوم پزشکی شیراز، شیراز، ایران  
<sup>۲</sup>گروه علوم تشریحی، دانشکده پزشکی، دانشگاه علوم پزشکی شیراز، شیراز، ایران  
\*نویسنده مسئول؛ ایمیل: zareifard@sums.ac.ir

دریافت: ۱۳۹۷/۸/۲۷ پذیرش: ۱۳۹۷/۱۰/۱۱ انتشار برخط: ۱۳۹۹/۸/۷  
مجله پزشکی دانشگاه علوم پزشکی و خدمات بهداشتی - درمانی تبریز. ۴۸۷-۴۸۳:(۴)۴۲:۱۳۹۹

### چکیده

واریاسیون در مبدأ شریان ورتبرال یک ناهنجاری مادرزادی بوده که در زمان تکوین جنینی اتفاق می‌افتد. تاکنون گزارشات مبنی بر واریاسیون مبدأ شریان ورتبرال و نحوه ورود آن به سوراخ عرضی داده شده است، هرچند اشاره به واریاسیون در مبدأ شریان ورتبرال راست و نحوه ورود آن به سوراخ عرضی نادر است. با تشریح جسد یک مرد مشاهده گردید که در سمت راست دو شریان ورتبرال از بخش اول شریان ساب کلاوین جدا شده و مسیر متفاوتی را برای ورود به سوراخ عرضی دنبال می‌کنند. بدین صورت که یکی از شریان‌ها در مسیر طبیعی خود بالا رفته و وارد سوراخ عرضی مهره ششم گردنی می‌شود و شریان دیگر در مسیری غیرطبیعی به سمت بالا طی مسیر کرده و سپس در سطحی بالاتر وارد سوراخ عرضی مهره چهارم گردنی شده است. اطلاع از واریاسیون‌های مربوط به شریان ورتبرال، در جراحی‌های ناحیه ریشه گردن و آنژیوگرافی اهمیت دارد.

**کلید واژه‌ها:** سوراخ عرضی، شریان ساب کلاوین، شریان ورتبرال، واریاسیون

**نحوه استناد به این مقاله:** پناهی بلالمی ز، زارعی فرد ن. گزارش یک مورد شریان ورتبرال فرعی در سمت راست و واریاسیون در مبدأ و سطح ورود آن به سوراخ عرضی. مجله پزشکی دانشگاه علوم پزشکی و خدمات بهداشتی - درمانی تبریز. ۴۸۷-۴۸۳:(۴)۴۲:۱۳۹۹

حق تألیف برای مؤلفان محفوظ است.

این مقاله با دسترسی آزاد توسط دانشگاه علوم پزشکی و خدمات بهداشتی - درمانی تبریز تحت مجوز کرییتیو کامنز (<http://creativecommons.org/licenses/by/4.0>) منتشر شده که طبق مفاد آن هرگونه استفاده تنها در صورتی مجاز است که به اثر اصلی به نحو مقتضی استناد و ارجاع داده شده باشد.

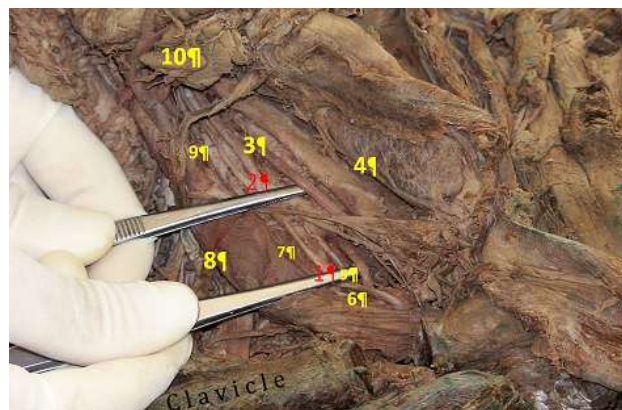
## مقدمه

جراحی‌های ناحیه ریشه گردن و آنژیوگرافی امری مهم و حیاتی است (۵).

## گزارش مورد

تاکنون گزارشات زیادی راجع به واریاسیون در مبدأ شریان ورتبرال و نحوه ورود آن به سوراخ عرضی داده شده است، ولی اشاره به واریاسیون در مبدأ شریان ورتبرال راست و نحوه ورود آن به سوراخ عرضی نادر است (۱ و ۶). مطالعه حاضر به گزارش یک مورد واریاسیون نادر در شریان ورتبرال راست که ضمن تشریح جسد یک مرد حدود ۳۵ ساله ایرانی طبق دستورالعمل تشریح کابینگهام در سالن تشریح دانشکده پزشکی شیراز مشاهده گردید می‌پردازد. تشریح ناحیه ریشه گردن این جسد نشان داد که در سمت راست دو شریان ورتبرال از بخش اول شریان ساب کلاوین راست جدا شده و هر کدام مسیر متفاوتی را برای ورود به سوراخ عرضی دنبال می‌کنند (تصویر ۱). طی این بررسی مشخص شد که یکی از شریان‌ها (شریان اصلی) در مسیر طبیعی خود بالا رفته و وارد سوراخ عرضی مهره ششم گردنی می‌شود و شریان دیگر (شریان فرعی) در مسیری غیرطبیعی به سمت بالا طی مسیر کرده و سپس در سطحی بالاتر وارد سوراخ عرضی مهره چهارم گردنی شده است (تصویر ۲). همچنین طول شریان ورتبرال طبیعی یا اصلی، ۴/۸ سانتیمتر و طول شریان ورتبرال فرعی ۷/۵ سانتیمتر تعیین گردید. لازم به ذکر است که شریان در سمت چپ در حالت طبیعی خود قرار داشت.

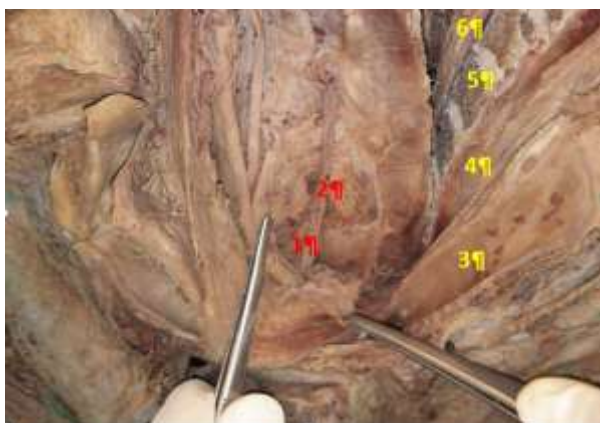
شریان ورتبرال اولین و بزرگترین شاخه شریان ساب کلاوین بوده که از سطح خلفی فوقانی اولین بخش آن مبدأ می‌گیرد. شریان ورتبرال در مثلث اسکالینوورتبرال همراه با شریان تیرویدی تحتانی و در پشت شریان کاروتید مشترک طی مسیر کرده و به سمت بالا و عقب می‌رود (۱). این شریان در ۲-۵ سانتیمتری مدیال تنه تیروسرویکال به چهار بخش تقسیم می‌شود: ۱- بخش پره ورتبرال یا خارج مهره ای که از مبدأ آن، از شریان ساب کلاوین شروع شده و تا محل ورود آن به سوراخ عرضی ششمین مهره گردنی خاتمه می‌یابد. ۲- بخش ورتبرال که در سوراخ عرضی شش مهره اول گردنی طی مسیر می‌کند. ۳- بخش افقی که با خروج شریان از سوراخ عرضی مهره اطلس شروع شده و تا سوراخ مگنوم ادامه دارد. ۴- بخش کرانیال که با عبور از سوراخ مگنوم وارد حفره کرانیال شده و با پیوستن به شریان ورتبرال طرف مقابل، شریان بازیلار را می‌سازد (۲ و ۳). شریان ورتبرال شریان اصلی تغذیه کننده ساختارهای حفره کرانیال خلفی بوده و علاوه بر آن خونرسانی قسمت فوقانی طناب نخاعی، لوب تمپورال، ماهیچه‌های گردن و گوش داخلی را نیز بر عهده دارد (۱). واریاسیون در مبدأ شریان ورتبرال یک نقص مادرزادی بوده که در زمان تکوین جنینی اتفاق می‌افتد (۴). با توجه به بیرون بودن بخش اول شریان ورتبرال از سوراخ عرضی مهره‌های گردنی و عدم حفاظت آن توسط کانال استخوانی، دانستن واریاسیون‌های مربوط به این بخش از شریان، برای



تصویر ۱: عروق و اعصاب ناحیه راست گردن و واریاسیون در شریان ورتبرال راست. دو شریان ورتبرال از قسمت اول شریان ساب کلاوین مبدأ گرفته و در دو سطح متفاوت وارد سوراخ مهره‌ای C4 و C6 شده‌اند.

- 1- Main right vertebral artery
- 2- Accessory right vertebral artery
- 3- Common carotid artery
- 4- Thyroid gland
- 5- Ansa subclavian

- 6- Subclavian artery
- 7- Inferior thyroid artery
- 8- Internal jugular vein
- 9- Vagus nerve
- 10- Submandibular gland



تصویر ۲: فضای پشت حلق، برش پارامیدیان، ناحیه راست ریشه گردن. تشریح عمقی تر، نحوه ورود شریان های ورتبرال راست اصلی و فرعی را به سوراخ عرضی مهره های گردنی نشان می دهد.

- |                                    |                                      |
|------------------------------------|--------------------------------------|
| 1-Main right vertebral artery      | 4-Esophagus                          |
| 2-Accessory right vertebral artery | 5- 4 <sup>th</sup> cervical vertebra |
| 3-Trachea                          | 6- Spinal cord                       |

## بحث

شریان ورتبرال به طور معمول از سطح خلفی فوقانی اولین بخش شریان ساب کلاوین مبدأ می گیرد. هر چند به طور متوسط در ۵ درصد افراد ممکن است شریان از سایر بخش ها مانند قوس آئورت، شریان براکیوسفالیک یا از شریان کاروتید مشترک جدا شود. مطالعه حاضر به گزارش یک مورد واریاسیون در شریان ورتبرال راست همراه با منشأ دوگانه در شریان ساب کلاوین می پردازد که در مطالعات قبلی به ندرت دیده شده است. به طوری که در مطالعه ای که توسط Yamaki و همکاران بر روی ۵۱۵ جسد در سال ۲۰۰۶ در ژاپن انجام شد تنها در یک جسد، دو شریان ورتبرال که از شریان ساب کلاوین راست منشأ گرفته بود، وجود داشت. همچنین در این مطالعه یک مورد شریان ورتبرال راست که از تنه براکیوسفالیک جدا شده بود و در پنج جسد، شریان ورتبرال (دو عدد در راست و سه عدد در چپ) دارای تنه مشترک با شریان تیروسرویکال نیز گزارش گردید (۷). Uchino و همکاران نیز در سال ۲۰۱۳ شیوع کلی واریاسیون در مبدأ شریان ورتبرال را در مردان ۱۰/۴ درصد و در زنان ۹/۱ درصد برآورد کردند. همچنین میزان این شیوع برای شریان ورتبرال راست ۳/۸ درصد و برای شریان ورتبرال چپ ۶ درصد ذکر گردیده است. در این مطالعه که بر روی ۲۲۸۷ بیمار صورت گرفت برخی واریاسیون های مشاهده شده در مبدأ شریان ورتبرال راست شامل: مبدأ شریان از پروگزیمال شریان ساب کلاوین راست، مبدأ از شریان کاروتید مشترک راست، مبدأ مستقیم از آئورت، شریان ورتبرال راست همراه با منشأ دوگانه بود (۸). یک واریاسیون مهم دیگر در شریان ورتبرال، سطح ورود آن به سوراخ عرضی می باشد. در حالت معمول

شریان ورتبرال بعد از جدا شدن از شریان ساب کلاوین به سمت بالا رفته و وارد سوراخ عرضی ششمین مهره گردنی می شود. هر چند گزارشاتی مبنی بر صعود شریان ورتبرال پس از ورود به سوراخ عرضی C4, C5, C7 و حتی C3 با درصدهای متفاوتی ارائه شده است (۱). شیوع این واریاسیون برای شریان ورتبرال راست کمتر از شریان ورتبرال چپ گزارش گردیده است (۸). طبق مطالعات گذشته درصدهای متفاوتی از سطح ورود شریان ورتبرال به سوراخ عرضی مهره های گردنی وجود دارد. طبق مطالعه Huber و Rieger درصدهای ورود شریان ورتبرال به سوراخ عرضی مهره های C7, C6, C5, C4 به ترتیب ۰/۵ درصد، ۶/۶ درصد، ۸۷/۵ درصد، ۵/۴ درصد و طبق مطالعه Adachi درصدهای ورود شریان ورتبرال به سوراخ عرضی مهره های C7, C5, C4 به ترتیب ۰/۷ درصد، ۴/۵ درصد و ۱/۲ درصد می باشد (۹). همچنین Kajimoto و همکاران در سال ۲۰۰۷، طی بررسی ۴۰ جسد، میزان ورود شریان ورتبرال به سوراخ عرضی C6 را ۹۲/۵ درصد و درصدهای ورود این شریان به C7 را ۷/۵ درصد گزارش نمود (۱۰). اگرچه شیوع این آنومالی ها کم است اما در تحقیقات گذشته نشان داده شد که بیشتر این واریاسیون ها در سمت چپ و اکثراً یک طرفه بودند (۲ و ۱۱). به طوری که بیشترین واریاسیون در مبدأ شریان ورتبرال، در شریان ورتبرال چپ با مبدأ از قوس آئورت بین شریان کاروتید مشترک چپ و شریان ساب کلاوین اتفاق می افتد (۱۱ و ۱۲). منشأ غیرطبیعی شریان ورتبرال ممکن است بیمار را مستعد ایجاد آنوریسم های درون مغزی کند و باعث ایجاد اختلالات مغزی شود (۲). برخی از مطالعات و تحلیل های گذشته نگر ارتباط

برای جراحی‌های ناحیه ریشه گردن و آنژیوگرافی امری مهم و حیاتی است.

### قدردانی

بدین وسیله نویسندگان مقاله مراتب تقدیر و تشکر خود را از همکاران محترم بخش علوم تشریحی دانشکده پزشکی شیراز اعلام می‌دارند.

### تعارض منافع

نویسندگان هیچگونه تعارض منافی ندارند.

### ملاحظات اخلاقی

مقاله مذکور ملاحظات اخلاقی ندارد.

### منابع مالی

منابع مالی ندارد.

### مشارکت مولفان

زب و ن ز، طراحی، اجرا و تحلیل نتایج مطالعه را بر عهده داشتند همچنین مقاله را تالیف نموده و نسخه نهایی آن را خوانده و تایید کرده‌اند.

بین سگته‌های مغزی ایسکمیک و اختلالات مغزی عروقی را در ۱۳/۷ درصد از بیمارانی با آنومالی در شریان ورتبرال راست نشان داده است (۱۳). هرچند اکثر این افراد بدون علامت هستند اما علائمی مانند سرگیجه در افراد با آنومالی در مبدأ شریان ورتبرال دیده شده است (۴و۶-۱۲). در افراد دارای واریاسیون مادرزادی مانند مورد گزارش شده در این مقاله، که شریان ورتبرال در بالای سطح C6 وارد زائده عرضی می‌شود، شریان مذکور توسط ساختارهای استخوانی حمایت نمی‌شود و خطر آسیب به شریان در جراحی‌های ناحیه سر و گردن و آنژیوگرافی‌ها وجود دارد (۱). همچنین در اسنتت‌گذاری‌ها احتمال نادیده گرفتن شریان ورتبرال نا به جا وجود دارد که خطر اختلال در خون‌رسانی مغز و ایسکمی‌های مغزی و به دنبال آن ایجاد اختلالاتی از جمله آفازی، اشکال در تکلم و فلج یک سویه را به همراه دارد (۶).

### نتیجه‌گیری

واریاسیون ذکر شده از موارد نادر می‌باشد و از آنجاییکه شریان مهره‌ای خون‌رسانی اصلی بخشهای مهمی مانند نخاع، مخچه، بصل‌النخاع، مننژ را بر عهده دارد. لذا دانستن واریاسیون‌های مربوط به بخش پیش مهره‌ای شریان ورتبرال،

## References

- Dodevski A, Tosovska-Lazarova D. Anatomical features and clinical importance of the vertebral artery. *Maced J Med Sci* 2012;5(3):328-35. doi: 10.3889/MJMS.1857-5773.2012.0251
- Poonam SR, Sharma T. Incidence of anomalous origins of vertebral artery—anatomical study and clinical significance. *J Clin Diagn Res* 2010;4(3):2626-31.
- Bayat PD. Rare variation in the right vertebral artery. *J Iranian Anat Sci* 2010;7(28-29):185-8.
- Öner Z, Öner S, Kahraman AS. The right vertebral artery originating from the right occipital artery and the absence of the transverse foramen: a rare anatomical variation. *Surg Radiol Anat* 2017;39(12):1397-1400. doi: 10.1007/s00276-017-1882-3
- Gluncic V, Ivkic G, Marin D, Percac S. Anomalous origin of both vertebral arteries. *Clinical Anatomy* 1999;12(4):281-4. doi: 10.1002/(SICI)1098-2353
- Adeyemi J, Hadied MO, Banipal S, Rits Y, Rubin J. Revascularization for failed carotid artery stenting in a patient with a rare vertebral artery anomaly. *J Vasc Surg Cases Innov Tech* 2018;4(2):178-80. doi: 10.1016/j.jvscit.2018.03.008
- Yamaki K, Saga T, Hirata T, Sakaino M, Nohno M, Kobayashi S, et al. Anatomical study of the vertebral artery in Japanese adults. *Anat Sci Int* 2006;81(2):100-6. doi: 10.1111/j.1447-073X.2006.00133.x
- Uchino A, Saito N, Takahashi M, Okada Y, Kozawa E, Nishi N, et al. Variations in the origin of the vertebral artery and its level of entry into the transverse foramen diagnosed by CT angiography. *Neuroradiology* 2013;55(5):585-94. doi: 10.1007/s00234-013-1168-3
- Sastry VR, Manjunath K. The course of the V1 segment of the vertebral artery. *Ann Indian Acad Neurol* 2006;9(4):223. doi: 10.4103/0972-2327.29204
- Kajimoto B, Addeo R, Campos G, Narazaki DK, Correia L, Araújo M P, et al. Anatomical study of the vertebral artery path in human lower cervical spine. *Acta Ortop Bras* 2007;15(2):84-6. doi: 10.1590/S1413-78522007000200005
- Yuan S-M. Aberrant origin of vertebral artery and its clinical implications. *Braz J Cardiovasc Surg* 2016;31(1):52-9. doi: 10.5935/1678-9741.20150071
- Nasir S, Hussain M, Khan SA, Mansoor MA, Sharif S. Anomalous origin of right vertebral artery from right external carotid artery. *J Coll Physicians Surg Pak* 2010;20(3): 208-10. doi: 03.2010/JCPS.208210
- Moshayedi P, Walker GB, Tavakoli S, Desai SM, Jadhav AP. Dual origin of the right vertebral artery from the right common carotid and aberrant right subclavian arteries. *J Clin Neurosci* 2018. doi: 10.1016/j.jocn.2018.04.045