

Original Article

Mass smart detection for breast cancer diagnosis in mammographic images

Iman Abaspur Kazerouni¹, Hadi Mahdipour Hosseinabad*², Fatemeh Hourali³

Department of Electrical and Computer Engineering, Esfarayen University of Technology, Esfarayen, Iran

*Corresponding author; E-mail: mahdipourhadi@esfarayen.ac.ir

Received: 29 August 2018 Accepted: 1 January 2019 First Published online: 18 July 2020

Med J Tabriz Uni Med Sciences Health Services. 2020 August - September; 42(3):281-286

Abstract

Background: Breast cancer is one of the most common types of cancer among women. Mammography is the most standard method for diagnosing breast cancer, which can be minimize the human error using computer systems of human error.

Methods: In this paper, using the image processing techniques, the mass was detected and identified in the photograph and then intelligent system outlined its margin After removing the image noise, using the fuzzy inference system, the fuzzy edge improvement has been applied and then using the coordinate logic filter, the mass areas have been detected and shown in the image.

Results: The proposed smart system have $p < 0.001$ for the correct diagnosis compared to the human diagnostic methods.

Conclusion: The smart system results have been tested on 322 MIAS database images. In this database, 120 cases have benign and malignant tumors and 202 are healthy. The smart system was able to detect 115 cancer cases (true positive) and 190 healthy people (true negative) correctly. The number of false positive and false negative are 12 and 5, respectively. Therefore, the accuracy of the smart system for the database is 95%, and the sensitivity and specificity are 96% and 94%, respectively.

Keyword: Breast Cancer, Mass, Mammography and Smart System

How to cite this article: Abaspur Kazerouni I, Mahdipour Hosseinabad H, Hourali F. [Mass Smart Detection for Breast Cancer Diagnosis in Mammographic Images]. Med J Tabriz Uni Med Sciences Health Services. 2020 August-September; 42(3): 281-286. Persian.

مقاله پژوهشی

شناسایی هوشمند توده ها برای تشخیص سرطان پستان در تصاویر ماموگرافی

ایمان عباس پور کازرونی¹، هادی مهدی پور حسین آباد^{2*}، فاطمه حورعلی³

دانشکده مهندسی برق و کامپیوتر، مجتمع آموزش عالی فنی و مهندسی اسفراین، اسفراین، ایران
* نویسنده مسؤل: ایمیل: mahdipourhadi@esfarayen.ac.ir

دریافت: ۱۳۹۷/۶/۷ پذیرش: ۱۳۹۷/۱۰/۱۱ انتشار برخط: ۱۳۹۹/۴/۲۸
مجله پزشکی دانشگاه علوم پزشکی و خدمات بهداشتی - درمانی تبریز، مرداد و شهریور ۱۳۹۹؛ ۴۲(۳): ۲۸۱-۲۸۶

چکیده

زمینه: سرطان پستان یکی از شایع ترین نوع سرطان در بین بانوان است. ماموگرافی استانداردترین روش برای تشخیص سرطان پستان است، که می توان توسط سیستم های کامپیوتری خطای انسانی رو به حداقل رساند.
روش کار: در این مقاله با استفاده از پردازش تصویر، توده مشخص شده و در عکس تشخیص داده می شود سپس در اطراف آن توسط سیستم هوشمند خط کشیده می شود. پس از انجام حذف تویز تصاویر، با استفاده از سیستم استنتاج فازی، بهبود لبه فازی انجام شده و با استفاده از فیلتر مختصات منطقی، مناطق توده مشخص شده و در تصویر نشان داده می شود.
یافته ها: سیستم هوشمند پیشنهادی به دلیل عدم وجود خطای انسانی، دارای ضریب معنی داری $p < 0.001$ برای تشخیص صحیح در مقایسه با روش تشخیص انسانی می باشد.
نتیجه گیری: نتایج آزمایشات بر روی ۳۲۲ تصویر ماموگرافی ی پایگاه داده MIAS تست شده است از این میان، ۱۲۰ مورد بیمار دارای تومور خوش خیم و بدخیم می باشند و ۲۰۲ مورد سالم هستند. سیستم هوشمند قادر به تشخیص ۱۱۵ مورد بیمار به صورت صحیح (مثبت حقیقی) و ۱۹۰ مورد فرد سالم به صورت صحیح (منفی حقیقی) شده است. در این میان ۱۲ مورد به اشتباه بیمار تشخیص (مثبت کاذب) و همچنین ۵ بیمار به اشتباه سالم تشخیص (منفی کاذب) داده شده اند. بنابراین دقت سیستم هوشمند برای پایگاه داده مذکور، ۹۵٪ درصد می باشد و همچنین حساسیت و ویژگی به ترتیب ۹۶٪ و ۹۴٪ می باشند.
کلیدواژه ها: سرطان پستان، توده، ماموگرافی، سیستم هوشمند.

نحوه استناد به این مقاله: عباس پور کازرونی، مهدی پور حسین آباد، حورعلی ف. شناسایی هوشمند توده ها برای تشخیص سرطان پستان در تصاویر ماموگرافی. مجله پزشکی دانشگاه علوم پزشکی و خدمات بهداشتی - درمانی تبریز. ۱۳۹۹؛ ۴۲(۳): ۲۸۱-۲۸۶

حق تألیف برای مؤلفان محفوظ است.

این مقاله با دسترسی آزاد توسط دانشگاه علوم پزشکی و خدمات بهداشتی - درمانی تبریز تحت مجوز کرییتیو کامنز (<http://creativecommons.org/licenses/by/4.0>) منتشر شده که طبق مفاد آن هرگونه استفاده تنها در صورتی مجاز است که به اثر اصلی به نحو مقتضی استناد و ارجاع داده شده باشد.

مقدمه

نواحی تومور در عکس های ماموگرافی ابتدا حذف نویز انجام می شود. به دلیل وجود نویز در تمامی تصاویر ماموگرافی این مرحله باید با دقت فراوان انجام شود. در این مرحله پیش پردازشی، می توان نویز را با درصد بالایی از بین برد. جهت حذف نویز و هموار کردن عکس ماموگرافی به منظور عملکرد بهتر در مراحل لبه یابی از عملگر حذف نویز میانگین استفاده شده است (۶). این فیلتر با استفاده از میانگین گیری از پیکسل های نزدیک هر پیکسل عمل حذف نویز را به خوبی انجام می دهد. در این مقاله از یک ماسک شامل پنج سطر و پنج ستون، برای عمل فیلتر استفاده شده است. با استفاده از سیستم فازی پیکسل های تصویر به سه گروه تقسیم می شود: سیاه، سفید و لبه. تصویر ورودی یک عکس ماموگرافی خاکستری است. عملکرد سیستم فازی طراحی شده در این پژوهش (۵) به این صورت است که با یک ماسک کل تصویر پیمایش شده و با توجه به قوانین سیستم فازی، پیکسل هایی که اختلاف شدت زیادی با پیکسل های همسایه داشته باشند به گروه لبه تعلق پیدا خواهند کرد. همچنین اگر شدت پیکسل مورد نظر اختلاف کمی با پیکسل های مجاور داشته باشد، آن پیکسل به یکی از دو دسته سیاه یا سفید تعلق خواهد گرفت. قوانین فازی مورد استفاده برای کلاس بندی پیکسل ها به صورت زیر می باشد (۵).

- در صورتی که حداقل ۳ پیکسل از پیکسل های P۱ تا P۴ سفید باشد، پیکسل خروجی نیز به کلاس سفید اختصاص داده می شود.
- در صورتی که حداقل ۳ پیکسل از پیکسل های P۱ تا P۴ سیاه باشد، پیکسل خروجی نیز به کلاس سیاه اختصاص داده می شود.
- در صورتی که از میان ۴ پیکسل P۱ تا P۴ دو پیکسل سیاه و دو پیکسل سفید باشد، پیکسل خروجی به عنوان پیکسل لبه در نظر گرفته می شود.

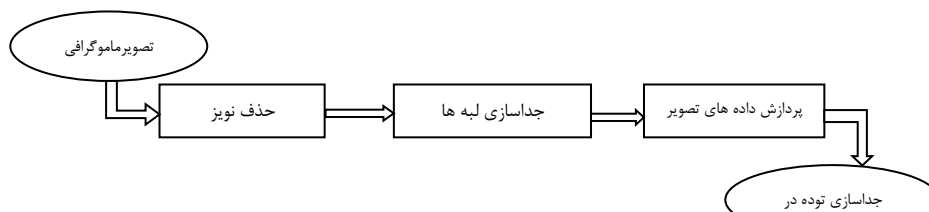
در این پژوهش از فیلتر گاوسی برای حذف نویز استفاده شده است. از آنجا که این فیلتر از دو تابع میانگین و واریانس برای حذف نویز استفاده می کند، می توان حذف نویزهای تصویر را به کمک آن انجام داد. معادله مربوط به فیلتر گاوسی در زیر آمده است:

$$G(x) = \exp\left(\frac{-0.5(x-\mu)^2}{\sigma^2}\right) \quad (1)$$

سرطان پستان یکی از شایع ترین نوع سرطان در بین بانوان است. ماموگرافی استانداردترین روش برای تشخیص سرطان پستان است، که می توان توسط سیستم های کامپیوتری خطای انسانی رو به حداقل رساند. یکی از روش های برجسته برای تشخیص سرطان پستان عکس برداری ماموگرافی است. متأسفانه به دلیل عوامل انسانی درگیر در فرایند غربالگری، تشخیص اختلالات مشکوک در معرض درجه بالایی از خطا است. مطالعات نشان داده اند که رادیولوژیست میزان خطای بین ۱۰٪-۳۰٪ برای تشخیص سرطان در مطالعات غربالگری دارد (۱) و ۴۳٪ از اشتباهات به علت خطا در اسکن است (۲). با وجود پیشرفت فراوان در حوزه تشخیص سرطان در تصاویر ماموگرافی، ولی همچنان میزان مرگ و میر در اثر تشخیص دیر هنگام بسیار بالاست (۳). تشخیص توده ها در تصاویر ماموگرافی در زنانی با چگالی پستان بالا بسیار دشوار است. پر واضح است که ارتباط مستقیمی بین میزان چگالی بافت توده در تصاویر ماموگرافی و احتمال بروز سرطان پستان وجود دارد (۴). سیستم های تشخیص هوشمند می تواند در راستای تشخیص دقیق محل توده ها به رادیولوژیست ها کمک فراوانی کند. در این سیستم ها نقش خطای انسانی به حداقل می رسد و بدون توجه به تعداد تصاویر دریافتی، سیستم می تواند با دقت بالایی تومورها را در تصاویر تشخیص دهد. شیوه های مختلفی برای تشخیص توده در تصاویر ماموگرافی در پژوهش های جدید ارائه شده است که در بخش بحث نتایج به آن پرداخته می شود. روش پیشنهادی ارائه شده در مقاله حاضر روشی نوین بوده که می تواند در سایر تصاویر پزشکی نیز مورد استفاده قرار گیرد. در ادامه و در بخش روش کار، الگوریتم پیشنهادی شامل مراحل حذف نویز، استفاده از سیستم فازی و تشخیص نهایی مرز دقیق توده ارائه شده است. یافته های پژوهش حاضر و بحث در بخش بعدی و در نهایت نتیجه گیری در بخش نهایی آمده است.

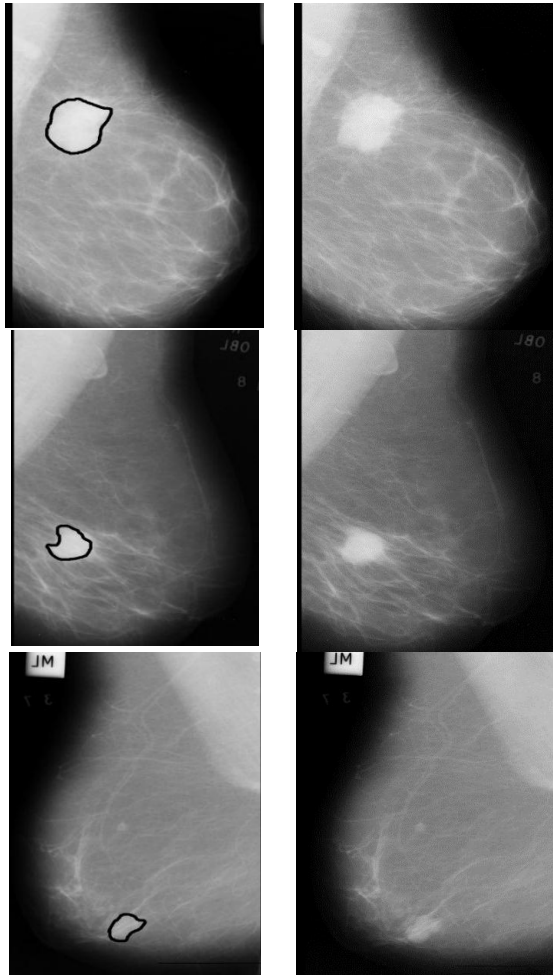
روش کار

در این مقاله از الگوریتم پیشنهادی در استفاده می شود (۵). شکل ۱ مراحل و شمای کلی الگوریتم مدل پیشنهادی را به صورت فلوچارت تصویری نمایش می دهد. برای استخراج

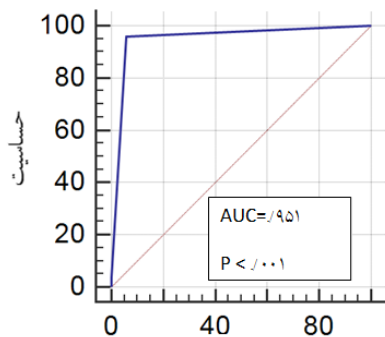


شکل ۱: شمای کلی الگوریتم مدل پیشنهادی برای جداسازی توده ها.

استفاده از سیستم هوشمند در شکل ۳ نشان داده شده است. همان طور که منحنی ROC نشان می دهد دقت سیستم پیشنهادی قابل قبول بوده و می تواند موارد مبتلا به بیماری را با صحت بالایی تشخیص دهد.



شکل ۲- الف: سه تصویر اولیه از گروه بندی چگالی پستان را از پایگاه داده MIAS ب: تصاویر استخراجی نهایی با استفاده از مدل پیشنهادی.



شکل ۳- نمودار ROC نتایج استفاده از سیستم هوشمند.

که در اینجا μ بیانگر میانگین و σ واریانس داده ها است. در مرحله بعد، با استفاده از فیلتر پیشنهادی می توان جداسازی لبه ها را انجام داد. فیلترهای مختصات منطقی، فیلترهایی هستند که از عملگرهای اصلی منطقی استفاده می کنند. این عملگرها شامل AND، NOT، XOR، OR و یا ترکیبی از این عملگرها هستند. این عملگرها بر روی تصویر یا سیگنال اعمال می شوند. COR CAND، CNOT، CXOR، مختصات های معادل عملگرهای بالا هستند که بر روی داده های دیجیتال چند بیتی اعمال می شوند. عملگرهای منطقی مختصاتی (CLO) نقش بسیار مهمی در عملیات مربوط به شناسایی الگو و پردازش تصویر مانند کاهش نویز تصاویر، پیش پردازش های مورد نیاز روی تصاویر و... دارند. در روش های مختلفی برای لبه یابی با استفاده از CLF ارائه شده است (۷). در الگوریتم پیشنهادی از فرمول زیر برای لبه یابی استفاده شده است.

$$F = [(G_B^{CAND} CXOR G) - (G_B^{COR} CXOR G)] \quad (۲)$$

پس از اینکه با استفاده از لبه یابی لبه های نواحی توده مشخص شد با استفاده از آستانه گذاری صحیح محل دقیق توده به صورت مجزا استخراج شده و در نهایت با جمع تصویر اولیه و تصویر باینری که لبه های توده بطور دقیق در آن مشخص شده است، محل توده روی تصویر اولیه نمایش داده می شود.

یافته ها

در این بخش نتیجه اعمال الگوریتم ارائه شده روی تصاویر پایگاه داده مرکز تحقیقات سرطان پستان در انگلستان (MIAS) مورد بررسی قرار می گیرد (۸). این پایگاه داده شامل ۳۲۲ تصویر با رزولوشن ۵۰ میکرون بصورت تصاویر سطح خاکستری با فرمت PGM می باشد که بسیار نزدیک به تصاویری است که در عمل مورد استفاده قرار می گیرند. شکل ۲ سه تصویر اولیه از گروه بندی چگالی پستان را از پایگاه داده MIAS و تصاویر استخراجی نهایی با استفاده از مدل پیشنهادی را نشان می دهد. همان گونه که در تصاویر ماموگرافی مشاهده می شود، توده های موجود در تصاویر به خوبی جداسازی شده اند. در نهایت با استفاده از روش پیشنهادی و انجام تست بر روی افراد مختلف، اطلاعات آماری مربوط به تست ۳۲۲ مورد سالم و بیمار به صورت زیر نتیجه شده است: از میان ۳۲۲ مورد تست شده، ۱۲۰ مورد بیمار دارای تومور خوش خیم و بدخیم می باشند و ۲۰۲ مورد سالم هستند. سیستم هوشمند قادر به تشخیص ۱۱۵ مورد بیمار به صورت صحیح (مثبت حقیقی) و ۱۹۰ مورد فرد سالم به صورت صحیح (منفی حقیقی) شده است. در این میان ۱۲ مورد به اشتباه بیمار تشخیص (مثبت کاذب) و همچنین ۵ بیمار به اشتباه سالم تشخیص (منفی کاذب) داده شده اند. بنابراین دقت سیستم هوشمند برای پایگاه داده مذکور، ۹۵٪ درصد می باشد و همچنین حساسیت و ویژگی به ترتیب ۹۶٪ و ۹۴٪ می باشند. نمودار ROC مربوط به نتایج

نویسندگان		Abaspor Kazerouni و همکاران (۱۴)		Oliver و همکاران (۱۵)		Kinoshita و همکاران (۱۶)	
تعداد تصاویر مورد بررسی		۳۲۲		۱۱۵۵		۱۰۸۰	
شیوه ی اجرا		برای تشخیص ویژگی و SVM با هسته RBF برای دسته بندی		k-NN Decision tree ترکیب شده با بیز		شبکه عصبی خود سازمان ده SOM	
نتایج شیوه های پیشنهادی بر اساس دقت		۸۸٪		۸۲٪		۷۹٪	
		(YD)/PCA					
		سیستم فازی		سیستم فازی		سیستم فازی	
		۹۵٪		۹۵٪		۹۵٪	

بحث

برای تشخیص سرطان پستان به وسیله کامپیوتر روش های مختلفی توسط محققین ارائه شده است. Rangayyan و همکاران (۹) دو ویژگی شکلی بر اساس مرز توده که بصورت دستی کشیده شده است، ارائه دادند. این دو ویژگی سپس با یک ویژگی مربوط به قابلیت فشرده‌گی جهت طبقه بندی توده به خوش خیم یا بدخیم ترکیب شدند. این روش برای طبقه بندی توده‌های خوش خیم محدود شده و توده‌های بدخیم با لبه‌های تیز مناسب است. یکی دیگر از روش‌های ارائه شده استفاده از تبدیل موجک است. Li و همکاران با استفاده از جهت گیری و انتخاب‌های موجک چند مقیاسی، ویژگی‌های ماموگرافی بیشتری از طریق افزایش کنتراست محلی تولید می‌کنند (۱۰). Rejani و همکاران روشی برای تشخیص توده در عکس‌های ماموگرافی ارائه داده اند که از هموار سازی گوسین و عملیات زیر نمونه به عنوان پیش پردازش استفاده می‌کند (۱۱). سپس با استفاده از لینک دادن شدت نور زمینه از سمت مرکز توده به سمت نواحی اطراف آن قطعه بندی بخش‌های توده انجام می‌شود. Tortajada و همکاران روشی جدید برای بخش بندی مناطق مورد توجه ارائه داده اند (۱۲). الگوریتم این روش مرزهای پستان، عضلات پستان و مناطق متراکم که کاندیدهایی برای توده هستند، را توصیف می‌کند. Dinsha و همکاران سعی کرده اند مناطق توده به صورت اتوماتیک تشخیص داده شود بدین شکل که لبه یابی کنی به منظور تعیین مرزهای بدن و همچنین تعیین مناطقی که بیشتر شبیه مرز پستان است، انجام می‌شود (۱۳). سپس با استفاده از تبدیل هاف لبه‌های منحنی و خمیده تشخیص داده می‌شود. در روش پیشنهادی پژوهش حاضر، روشی جهت تشخیص مرز دقیق توده در تصاویر ماموگرافی ارائه شده است دقت سیستم هوشمند برای پایگاه داده مذکور، ۹۵٪ درصد می باشد و همچنین حساسیت و ویژگی به ترتیب ۹۶٪ و ۹۴٪ می باشند. سیستم هوشمند پیشنهادی، دارای ضریب معناداری $p < 0.001$ برای تشخیص صحیح می‌باشد. در جدول (۱) نتایج به دست آمده از مدل پیشنهادی با روشهای مختلف در مقالات معتبر دیگر مقایسه شده است. در این جدول ویژگی های مورد بررسی در هر پژوهش و درصد صحت دسته بندی تصاویر ذکر شده است (۱۴). همان طور که جدول نشان می دهد میزان دقت مدل پیشنهادی نسبت به سایر گزارشات بالاتر است. یکی از مهمترین دلایل این امر، استفاده از مدل فازی برای حذف نویز و جداسازی لبه بوده است که شیوه ای نوین در علم پردازش تصویر به حساب می آید. به دلیل پردازش بر روی پیکسل های تصویر و عدم نیاز به همگرایی نتایج برخلاف سایر روش های شبکه عصبی، سرعت این شیوه نسبت به سایر روش های ارائه شده بسیار بالاتر

است. استفاده از تکنیک عملگر منطقی نیز دلیل مهم دیگر افزایش دقت دسته بندی است که به عنوان یک شیوه هوشمند کمک بسیاری در کاهش خطا دارد. ترکیب این دو مدل که در پژوهش های دیگر از آن استفاده نشده است باعث افزایش کارایی مدل پیشنهادی شده است.

نتیجه گیری

در ابتدا بر روی تصاویر ماموگرافی حذف نویز انجام می‌شود. سپس با استفاده از سیستم استتاج فازی، بهبود لبه فازی انجام شده و با استفاده از فیلتر مختصات منطقی، مناطق توده مشخص شده و سپس با استفاده از آستانه گذاری مکان دقیق توده مشخص شده و در تصویر ماموگرافی تشخیص داده می‌شود. الگوریتم ارائه شده روی پایگاه داده MIAS مورد تست قرار گرفته است. براساس نتایج آزمایشات روش ارائه شده می‌تواند عملکرد خوبی در تعیین مکان دقیق توده‌ها در تصاویر ماموگرافی در مقایسه با سایر روش‌ها داشته باشد. در روش پیشنهادی پژوهش حاضر، روشی جهت تشخیص مرز دقیق توده در تصاویر ماموگرافی ارائه شده است دقت سیستم هوشمند برای پایگاه داده مذکور، ۹۵٪ درصد می باشد و همچنین حساسیت و ویژگی به ترتیب ۹۶٪ و ۹۴٪ می باشند.

قدردانی

نویسندگان از عوامل بیمارستان واسعی سبزواری که ما را در تهیه اطلاعات همراهی کردند تشکر می‌کنند.

ملاحظات اخلاقی

ملاحظات اخلاقی به دلیل نرم افزاری بودن پژوهش وجود ندارد.

منابع مالی

مقاله دارای حمایت مالی نمی باشد.

منافع متقابل

مؤلفین اظهار می دارند که منافع متقابلی از تالیف و یا انتشار این مقاله ندارند.

مشارکت مؤلفان

اع طراحی و شبیه سازی مطالعه را برعهده داشته است. ه م نگارش و ویرایش مقاله را انجام داده است و سایر همکاران در بخش اجرا و تحلیل نتایج مشارکت داشته اند.

References

- Zore Z, Boras I, Stanec M, Oresic T, Zore IF. Influence of hormonal status on thermography findings in breast cancer. *Acta Clin Croat* 2013; **52**(1): 35-42. doi: 10.21611/qirt.2012.247.
- Yang S-N, Li F-J, Liao Y-H, Chen Y-S, Shen W-C, Huang T-C. Identification of Breast Cancer Using Integrated Information from MRI and Mammography. *PLoS ONE* 2015; **10**(6): 1-11.
- Bray F, McCarron P, Parkin D. The changing global patterns of female breast cancer incidence and mortality. *Breast Cancer Res* 2004; **6**: 229-239. doi: 10.1186/bcr932.
- McCormack V A, dos Santos Silva I. Breast density and parenchymal patterns as markers of breast cancer risk: a meta-analysis. *Cancer Epidemiol Biomarkers Prev* 2006; **15**: 1159-1169. doi: 10.1158/1055-9965.epi-06-0034
- Moslemi H, Abaspor Kazerouni I, Hourali F. Breast cancer diagnosis in mammogram images using coordinate logic filters. *Biomedical Research* 2017; **28**(22): 10108-10111.
- Meenakshi Sundaram K, Sasikala D, Aarthi Rani P.A Study on Preprocessing a Mammogram Image Using Adaptive Median Filter. *International Journal of Innovative Research in Science, Engineering and Technology* 2014; **3**(3): 112-120.
- Swapna D, Vikrant B. A novel framework for edge detection of micro calcifications using a non-linear enhancement operator and morphological filter. 3rd International Conference on Electronics Computer Technology, 8-10 April 2011, India. doi: 10.1109/icectech.2011.5942033.
- Suckling J. 'The Mammographic Image Analysis Society digital mammogram database', in Proc. Int. Workshop Dig. Mammography, 1994; PP: 211-221.
- Rangayyan R M, Mudigonda N R, Desautels J E. Boundary modeling and shape analysis methods for classification of mammographic masses. *Med Biol Eng Comput* 2000; **38**(5): 487-496. doi: 10.1007/bf02345742.
- Li Y, Chen H, Rohde G, Yao Ch, Cheng L. Textron Analysis for Mass Classification in Mammograms. *Pattern Recogn. Letteres* 2015; **52**: 87-93. doi: 10.1016/j.patrec.2014.10.008
- Ireaneus Anna Rejani Y, Thamarai Selvi S. Early detection of breast cancer using SVM classifier technique. *International Journal on Computer Science and Engineering* 2009; **1**(3): 127-130.
- Tortajada M, Oliver A, Martí R, Ganau S, Tortajada L, Sentís M, et al. Breast peripheral area correction in digital mammograms. *Comput Biol Med* 2014; **50**: 32-40. doi: 10.1016/j.compbimed.2014.03.010
- Dinsha D, Manikandaprabu N. Breast tumor segmentation and classification using SVM and Bayesian from thermogram images. *Unique Journal of Engineering and Advanced Sciences* 2014; **2**(02): 147-151.
- Abaspor Kazerouni I, Haddadnia J. A Novel Smart System for Mammographic Image Classification Based on Breast Density. *Breast J* 2013; **6**(1): 15-20.
- Oliver A, Freixenet J, Martí R, Pont J, Pérez E, Denton ER, Zwigelaar R. 'A Novel Breast Tissue Density Classification Methodology'. *IEEE Trans Inf Technol Biomed* 2008; **12**(1): 55-65. doi: 10.1109/titb.2007.903514.
- Kinoshita SK, de Azevedo-Marques PM, Pereira RR Jr, Rodrigues JA, Rangayyan RM. Content-based retrieval of mammograms using visual features related to breast density patterns. *Journal of Digital Imaging* 2007; **20**: 172-190. doi: 10.1007/s10278-007-9004-0.