

## Case Report

### The Metastatic Rhabdomyosarcoma in Breast Tissue

Mohammad Ali Hosseinpour Feizi<sup>1\*</sup>, Naseer Pouladi<sup>2</sup>, Parvin Azarfam<sup>1</sup>, Mansoureh Azad<sup>3</sup>, Ali Pourzand<sup>4</sup>

<sup>1</sup>Department of Animal Biology, School of Natural Science, Tabriz University, Tabriz, Iran

<sup>2</sup>Department of Biology, Azarbaijan Shahid Madani University, Tabriz, Iran

<sup>3</sup>Department of Pathology, Shams Hospital, Tabriz, Iran

<sup>4</sup>Department of Surgery, School of Medicine, Tabriz University of Medical Sciences, Tabriz, Iran

Received: 27 Aug, 2013      Accepted: 4 Nov, 2013

#### Abstract

Rhabdomyosarcoma (RMS), as the most common soft tissue sarcoma in childhood is divided into three types: embryonic, alveolar and undifferentiated sarcoma. Early detection and timely treatment are effective in increasing the survival rate. RMS can rarely occurred in the breast tissue. We report an unusual occurrence of a metastatic embryonic RMS to the left breast in a 12 –year-old girl who its primary lesion on her left leg had been excised by surgery two years ago. She also had a tumor excised from her left thigh one year later.

**Keywords:** Rhabdomyosarcoma, Breast, Embryonic, Metastatic

\*Corresponding author:

**E-mail:** pourfeizi@eastp.ir

## گزارش مورد

### گزارش یک مورد ابتلا به سرطان پستان با نوع رابدومیوسارکومای متاستازی در تبریز - ایران

محمد علی حسینیپور فیضی: گروه زیست جانوری، دانشکده علوم طبیعی، دانشگاه تبریز، تبریز، ایران، نویسنده رابط:

E-mail: pourfeizi@eastp.ir

ناصر پولادی: گروه زیست شناسی، دانشکده علوم، دانشگاه شهید مدنی آذربایجان، تبریز، ایران  
پروین آذرفام: گروه زیست جانوری، دانشکده علوم طبیعی، دانشگاه تبریز، تبریز، ایران  
منصوره آزاد: بخش پاتولوژی، بیمارستان شمس، تبریز، تبریز، ایران  
علی پورزند: گروه جراحی عمومی و عروق، دانشکده علوم پزشکی تبریز، تبریز، ایران

دریافت: ۹۲/۶/۵ پذیرش: ۹۲/۸/۱۳

#### چکیده

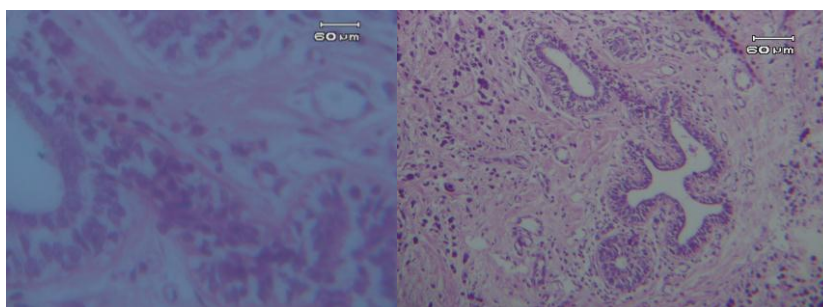
رابدومیوسارکوما شایع ترین سارکوم بافت نرم دوران کودکی می باشد که به سه نوع رویانی، آلوئولار و سارکومای تمایز نیافته تقسیم می شود. تشخیص زودهنگام و درمان بموقع این بیماری در افزایش میزان بقای بیماران موثر است. رابدومیوسارکوما بندرت در بافت پستانی بروز می کند. در این جا، ما بروز رابدومیوسارکومای رویانی متاستازی را در پستان چپ یک دختر ۱۲ ساله گزارش می کنیم که دو سال قبل ضایعه توموری اولیه در ساق پای چپ او مورد جراحی قرار گرفته بود. همچنین یکسال بعد از جراحی اول، تومور دیگری در ران چپ کودک تحت جراحی مجدد قرار گرفت. نظر به بروز بسیار پایین و موارد گزارش شده ی ناکافی این نوع رابدومیوسارکوما، گزارش ما ممکن است در درک بهتر این بیماری کمک کند.

**کلید واژه ها:** رابدومیوسارکوما، پستان، رویانی، متاستازی

#### مقدمه

رابدومیوسارکوما RMS تومور بدخیم (سرطانی) با منشاء مزانشیمی از نوع سارکوم است که سالانه چهار تا ۷ میلیون کودک زیر ۱۵ سال به آن مبتلا می شوند. رابدومیوسارکوما شایع ترین سارکوم بافت نرم دوران کودکی است و در حدود ۶۵٪ موارد جدید زیر ۶ سال و بقیه تا سن ۱۰ سالگی تشخیص داده می شوند. این نوع سارکوم از سلول های با منشاء عضله اسکلتی بوجود می آید و به سه نوع رویانی، آلوئولار و مونومورف نامتمايز تقسیم می شود. رابدومیوسارکومای رویانی پیش آگهی مطلوب و نوع آلوئولار و مونومورف نامتمايز پیش آگهی بدی دارند.

حدود ۲۰۰ نوع سرطان در دنیا وجود دارد که از این میان سرطان پستان، ریه، روده و پروستات نیمی از موارد جدید را شامل می شود. آمارها نشان می دهد شایع ترین سرطان در زنان، سرطان پستان و در مردان سرطان پروستات و در کودکان لوسمی لنفوبلاستیک حاد (ALL) است. علاوه بر این، سرطان هایی نظیر رتینوبلاستوما، رابدومیوسارکوما و نوروبلاستوما در کودکان ریشه در دوران جنینی دارد (۱). در بین سرطانهای رایج دوران کودکی که ریشه در دوران جنینی دارند، شیوع رابدومیوسارکوما در اولویت سوم و بعد از تومور ویلمز و نوروبلاستوما قرار دارد (۲و۱).



شکل ۱: برش میکروسکوپی تهیه شده از بافت پستان کودک ۱۲ ساله (عکس سمت راست با بزرگنمایی X۱۰ و عکس سمت چپ با بزرگنمایی X۴۰ تهیه شده است). جمعیت های سلولی مختلف تشکیل شده از پرولیفراسیون سلول های نئوپلاستیک گرد با هسته‌ی پلی مورفیک خفیف و سیتوپلاسم انوزینوفیلیک مشاهده می شود.

دهد (جمعیت های سلولی مختلف تشکیل شده از پرولیفراسیون سلول های نئوپلاستیک گرد با هسته‌ی پلی مورفیک خفیف و سیتوپلاسم انوزینوفیلیک مشاهده می شود که مشابه تومورهای رابدومیوسارکومای متاستازی می باشد). این کودک در سن ۱۰ سالگی تحت جراحی تومور ساق پای چپ از نوع رابدومیوسارکوما (زیر جلدی) به اندازه ۸ X ۴ سانتی متر و سپس تحت شیمی درمانی قرار گرفت. یک سال بعد (در سن ۱۱ سالگی) مجدداً تحت جراحی عضله فاسیا (ران) با تومور ۲/۵ x ۲/۵ سانتی متر با حاشیه سالم از نوع رابدومیوسارکوما قرار می گیرد. هیچ سابقه فامیلی ابتلا به سرطان در فامیل درجه یک و ۲، این بیمار مشاهده نشده و ازدواج پدر و مادر این کودک غیر فامیلی می باشد.

#### بحث

اگر چه رابدومیوسارکوما شایع ترین سارکوم بافت نرم دوران کودکی می باشد ولی بروز آن در بافت پستان به بصورت اولیه بسیار نادر و بصورت ثانویه نادر می باشد (۵۶). نظر به بروز بسیار پایین و موارد گزارش شده‌ی ناکافی این نوع رابدومیوسارکوما، گزارش ما ممکن است در درک بهتر این بیماری کمک کند.

رابدومیوسارکوما در هر قسمتی از بدن می تواند به وجود آید. ولی در کودکان با سن پایین در سر و گردن شایع تر است (۳). رابدومیوسارکوما بندرت در بافت پستان مشاهده می شود و اکثراً بصورت ثانویه بروز می کند. در حدود ۶٪ موارد رابدومیوسارکومای ثانویه در پستان مشاهده می شود که جزو موارد نادر طبقه بندی می شود (۴و۵). ابتلا به رابدومیوسارکوما در مردان کمتر از زنان می باشد (۳). میزان بقاء بیماران مبتلا، به عواملی چون محل اولیه تومور، نوع پاتولوژی، stage، نوع درمان و تشخیص بموقع آن بستگی دارد. تشخیص زود هنگام و درمان بموقع در افزایش بقاء بیمار تاثیر بسزایی دارد. جراحی، رادیوتراپی و شیمی درمانی از روش های درمانی متداول این بیماری می باشند (۳و۱).

#### معرفی بیمار

کودک (دختر) ۱۲ ساله مبتلا به سرطان پستان با نوع بدخیمی رابدومیوسارکومای جنینی در مرداد ماه ۱۳۹۱ در یکی از بیمارستان های تبریز تحت عمل جراحی قرار گرفت. سمت درگیری، پستان چپ و اندازه تومور ۸x۸x۶ سانتی متر بود. نوک پستان و بافت عمقی عاری از تومور ولی پوست درگیری داشت. در نمونه پاتولوژی دژنراسیون بافتی و نکروز نیز مشاهده شده است. شکل ۱ برش میکروسکوپی تهیه شده از بافت پستان کودک را نشان می -

#### References

1. Arjomandi Rafsanjani Kh, Vosogh P. Colleagues' assessment of factors influencing survival in children with Rhabdomyosarcoma referred to Hazrat Ali Asghar (AS) in the year 1993-2003. "Journal of Medical Sciences, Iran University of Medical Sciences Razi 2007; 14(57): 21-27.
2. Ven Kata Satya Suresh Attili, Hemant K. Dadhich. Clementeena Ramaroa. P.P.Bapsy .C. Ramanchandra .G.Anupama, "A case of primary rhabdomyosarcoma of the breast" *Indian J Surg* 2007; 69: 201-202.
3. Dagher R, Helman L. Rhabdomyosarcoma: an overview. *Oncologist* 1999; 4(1): 34-44.
4. BINOKAY F, SOYUPAK SK, INAL M, CELIKTAS M, AKGÜL E, AKSUNGUR E. Primary and metastatic rhabdomyosarcoma in the breast: report of two pediatric cases. *EUR J RADIOL* 2003; 48(3): 282-284.
5. Ahn SJ, Kim SK, Kim EK. Metastatic Breast Cancer From Rhabdomyosarcoma Mimicking Normal Breast Parenchyma on Sonography", American Insitute of Ultrasound in Medicine. *J Ultrasound Med* 2010; 29: 489-492.
6. Sheen-Chen SM, Eng HL, Ko SF. Metastatic rhabdomyosarcoma to the breast. *Anticancer Res* 2005; 25(1B): 527-529.