

## گزارش یک مورد بیماری نورواکانتوسیتوزیس با کنترل نسبی دیستونی زخم کننده زبان به کمک بوتولینیوم توکسین تزریقی

هرمز آیرملو: گروه نورولوژی، دانشکده پزشکی، دانشگاه علوم پزشکی تبریز، تبریز، ایران  
صفا نجمی: مرکز تحقیقات علوم اعصاب، دانشگاه علوم پزشکی تبریز، تبریز، ایران، نویسنده رابط:

E-mail: safanajmi@yahoo.com

مازیار هاشمیپور: گروه نورولوژی، دانشکده پزشکی، دانشگاه علوم پزشکی تبریز، تبریز، ایران

دریافت: ۸۹/۲/۱ پذیرش: ۹۰/۸/۳۰

### چکیده

نورواکانتوسیتوزیس از جمله بیماریهای نادر ارثی سیستم عصبی است که تظاهرات اصلی آن شامل کره، دیستونی، آتاکسی، تیک، حملات تشنجی و علائم دیگری نظیر ضعف عضلانی و اختلالات رفتاری است. در کنار یافته های بالینی، تغییرات موجود در محدوده عقده های قاعده-ای در تصاویر ام آر آی مغز به همراه یافته های الکترومیوگرافیک و نیز سطح سرمی بالای آنزیم کراتین فسفوکیناز در تشخیص این بیماری کمک کننده است. بیمار مورد معرفی مردی است ۵۲ ساله با شکایت از حملات شدید و مکرر حرکات غیرارادی دهان و زبان که منجر به زخمهای شدید زبان می گردید، به همراه حرکات کره ای در اندامها و تنه، آتاکسی، حملات تشنجی و اختلالات خلقی با شروع تدریجی از حدود ۱۵ سال قبل که بعد از بررسی های لازم و تشخیص بیماری نورواکانتوسیتوزیس، حرکات آزاردهنده دیستونیک دهان و زبان بیمار با استفاده از قرص کلوزاپین و تزریق بوتولینیوم توکسین بشکل مناسبی کنترل گردید.

**کلیدواژه ها:** نورواکانتوسیتوزیس، دیستونی، کره

### معرفی بیمار

شدید در تکلم و غذاخوردن می گردید. این گاز گرفتگیهای زبان و لب بدون اختلال هوشیاری و حرکات تونیک کلونیک بود. بیخوابی، گوشه گیری، گریه های خودبخودی و گاهی پرخاشگری با سیر پیشرونده وجود داشت. حرکات غیر ارادی در سر و گردن و اندامها به همراه حملات تشنجی در مادر بزرگ پدری بیمار وجود داشته که سالها قبل فوت کرده است.

بیمار مردی است ۵۲ ساله که با شکایت گاز گرفتن مکرر زبان مراجعات متعدد به تعداد زیادی از مراکز درمانی داشت. بیماری وی برای اولین بار حدود ۱۵ سال پیش با تشنجهای ژنرالیزه تونیک کلونیک گاهگاهی شروع شد. بتدریج اطرافیان وی متوجه حرکات غیر ارادی خفیف در صورت، سر و گردن، شانه ها و دستها و پاها شدند که کم کم تشدید پیدا می کرد. بتدریج بیمار دچار گازگرفتگیهای لب و زبان شده که ابتدا خفیف و گذرا بوده ولی کم کم تشدید یافته و سبب زخمی شدن زبان و مشکلات

آکسونال بدون علائم بالینی مشاهده شد (جدول ۱، ۲) و در تصاویر ام آر آی تغییرات دژنراتیو هسته های کودیت و پوتامن دو طرف به همراه گشاد شدگی بطنهای طرفی یافت شد (تصویر). سایر بررسی های پاراکلینیکی اعم از تستهای قلبی و ریوی و نیز آزمایشهای متابولیکی مثل سطح سرمی سدیم و پتاسیم و منیزیم و قند خون، همچنین آزمایشهای عملکرد تیروئید و کبد نرمال بود. بیمار مدتها با انواع داروهای مختلف تحت درمان قرار داشت. حملات تشنجی با داروهای آنتی اپی لپتیک بشکل مناسب کنترل می شده ولی دیستونی اورومندیولار و حرکات کره ای فرم و تیکهای حرکتی بطور ناتوان کننده ادامه داشت. مشکل اصلی بیمار گازگرفتنهای شدید زیان و لبها بود که با تزریق موضعی ۵۰ واحد بوتولینوم توکسین (دیسپورت) به زبان بطور نسبی کنترل گردید بگونه ای که بیمار قادر به تکلم و غذاخوردن شد. دیستونیهای اورومندیولار و سایر حرکات کره ای فرم و استرئوتیپی در اندامها و سر و گردن پاسخ مناسبی به کلوزاپین داده است.

در معاینه، دیستونی شدید اورومندیولار همراه با حرکات دیستونیک زبان بطور مکرر مشاهده می شد که سبب زخمهای شدید زبان و اختلال تکلم و تغذیه شده بود. تیکهای حرکتی در گردن و شانه ها به همراه حرکات استرئوتیپی وجود داشت. آتاکسی و اختلال تعادل نسبی در راه رفتن مشاهده گردید. کندی حرکات چشمی در تمام جهات بویژه در جهت عمودی یافت شد. رفلکسهای عمقی و تری در حد ۰ تا +۱ و رفلکس کف پای فلکسور دو طرفه بود. برادی کینزی در تمام حرکات وجود داشت ولی ریژیدیتی واضحی پیدا نشد. سایر معاینات اعصاب مرکزی و محیطی نرمال بود.

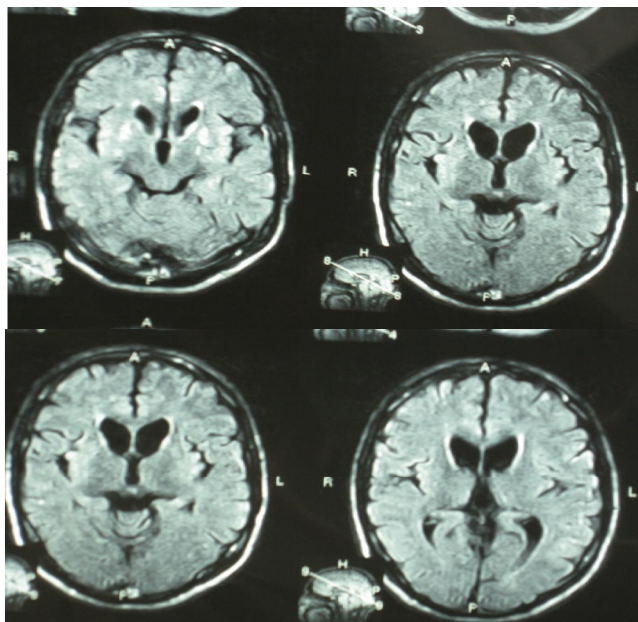
وجود حملات تشنجی ژنرالیزه علاوه بر مشاهده بالینی با دیدن امواج اپی لپتیک در نوار مغزی تایید شد. در بررسی لام خون محیطی وجود +۲ آکانتوسیتها تایید گردید. افزایش سطح سرمی آنزیم کراتین فسفوکیناز بمقدار ۵۱۵ در بررسی های آزمایشگاهی پیدا شد. در الکترومیوگرافی تغییرات به نفع پلی نوروپاتی حرکتی

جدول ۱: مطالعات الکترودیآگنوستیک حرکتی (مطرح کننده پلی نوروپاتی حرکتی اکسونال)

Velocity m/s	Distance mm	Area mVms	Durate ms	Amplitude mV	Latency	Site/Segment	سرعت هدایت اعصاب حرکتی MNCV
		۲۰/۳	۱۱/۶	۳/۰	۶/۸		عصب تیبتال راست
۳۶/۴	۴۰۰	۱۷/۲	۱۳/۰	۲/۱	۱۱/۶	***	عصب پرونتال عمقی راست
		۹/۱	۱۴/۴	۲/۲	۶/۴		
۳۶/۷	۳۴۰	۷/۱	۱۷/۱	۱/۶	۶/۶	***	عصب تیبتال چپ
		۹/۱	۸/۸	۲/۷	۶/۲		
۳۷/۹	۴۱۰	۳/۱	۱۰/۱	۱/۵	۹/۵	***	عصب مدیان راست
		۱۲/۱	۹/۴	۳/۴	۴/۶	مج	
۳۹/۴	۲۳۰	۷/۹	۹/۸	۲/۸	۵/۸	مج-ارنج	عصب اوستار راست
		۳۸/۲	۱۳/۳	۳/۹	۴/۳	مج	
۴۲/۲	۲۲۰	۴۱/۷	۱۳/۰	۳/۱	۵/۲	مج-ارنج	عصب اولنار راست
		۱۶/۰	۹/۸	۴/۸	۴/۲	مج	
۴۰/۱	۲۳۰	۱۳/۸	۱۰/۷	۴/۱	۵/۲	مج-ارنج	عصب مدیان چپ
		۴۶/۰	۱۴/۲	۳/۸	۳/۹	مج	
۴۱/۱	۲۲۰	۴۴/۳	۱۴/۴	۲/۸	۴/۸	مج-ارنج	عصب فاسیال راست
		۹/۰	۱۳/۵	۱/۴	۳/۴		
۳۲/۴	۱۱۰						عصب فاسیال چپ
۲۴/۴	۱۱۰	۴/۳	۱۱/۸	۱/۸	۴/۵		

جدول ۱: مطالعات الکترودیآگنوستیک حسی (نرمال)

Velocity m/s	Distance mm	Area mVms	Durate ms	Amplitude mV	Latency	Site/ Segment	سرعت هدایت اعصاب حسی MNCV
۳۳/۲	۱۴۰	۱۶/۵	۲/۰	۵/۱۵	۳/۴		عصب سورل چپ
۳۱/۹	۱۴۰	۱۵/۴	۱/۸	۴/۵۰	۳/۳		عصب سورل راست
۴۰/۲	۱۴۰	۱۱/۲	۱/۹	۹/۴۱	۳/۴		عصب مدیان راست
۴۲/۲	۱۴۰	۱۴/۵	۱/۹	۸/۴۲	۳/۶		عصب اولنار راست
۴۰/۷	۱۴۰	۱۱/۶	۲/۷	۷/۰۳	۳/۴		عصب مدیان چپ
۴۱/۸	۱۴۰	۱۵/۹	۳/۱	۶/۷۸	۳/۴		عصب اولنار چپ



تصویر: تغییرات دژنراتیو هسته های کودیت و پوتامن دو طرف به همراه گشادشدگی بطنهای طرفی

## بحث

نورواکانتوسیتوزیس بعد از بیماری هانتینگتون احتمالا شایعترین فرم کره ارثی است (۱) که قبلا کره آکانتوسیتوزیس نامیده می شد و در اصل یک بیماری دژنراتیو مولتی سیستم است که با علائم بالینی و پاراکلینیکی گوناگون تظاهر می کند (۲). بیماری معمولا بصورت گازگرفتنهای مکرر لبها و زبان در دهه سوم و چهارم زندگی شروع می شود و بتدریج سایر اشکال دیستونی اورومندیولار، انواع تیکهای موتور و صوتی، کره و استرئوتیپی به آن اضافه می گردد (۳،۴،۱). دیستونی زخم کننده دهان و زبان و لبها در صورت وجود پاتوگنومونیک این بیماری می باشد (۱). سایر علائم عبارتند از: آتاکسی، تشنج، دیزارتری، دیسفاژی، اختلالات شناختی و رفتاری، اختلالات سایکوتیک، افتالموپارزی عمودی، پارکینسونیسم، آمیوتروفی و ضعف عضلانی (۴،۱).

کاهش یا فقدان رفلکسهای عمقی و تری در اثر نوروپاتی آکسونال و افزایش آنزیم کراتین فسفوکیناز بدون میوپاتی واضح ممکن است دیده شود (۴،۱).

در متون مختلف چهار سندرم بالینی بعنوان نورواکانتوسیتوزیس شناخته می شوند: کره آکانتوسیتوزیس، سندرم مک لئود، بیماری شبه هانتینگتون تیپ ۲ و بیماری نورودژنراسیون وابسته به پانتوتناز کیناز (۵،۶) (۸).

بسیاری از تظاهرات این بیماری به دژنراسیون بازال گانگلیا و از بین رفتن نورونهای با اندازه کوچک و متوسط بویژه در هسته های کودیت و پوتامن مربوط است. انهدام نورونها و گلیوز در تالاموس، ماده سیاه و سلولهای شاخ قدامی نخاع نیز دیده می شود (۷،۸).

این بیماری اکثرا بفرم اتوزومال مغلوب منتقل می شود لیکن فرمهای اتوزومال غالب و وابسته به کروموزوم ایکس و اسپورادیک هم شناخته شده است (۹).

تشخیص این بیماری بر اساس مشاهده علائم بالینی، سابقه فامیلی و بررسیهای خاص آزمایشگاهی و تصویربرداری است. مشاهده تغییر سیگنال و نشانه های دژنراسیون در محدوده بازال گانگلیا در تصاویر ام آر آی، وجود سطح بالای سرمی آنزیم کراتین کیناز و تغییرات نشانگر نوروپاتی حرکتی آکسونال در الکترومیوگرافی به نفع این بیماری است (۸).

نورواکانتوسیتوزیس یک بیماری پیشرونده است. مشکلات تغذیه-ای، نارسایی و عوارض قلبی، مشکلات تنفسی و پنومونی اسپیراتیو علل اصلی مرگ و میر می باشند (۱۰).

درمان خاصی برای توقف یا جلوگیری از پیشرفت این بیماری وجود ندارد و اقدامات درمانی عمدتا علامتی و حمایتی می باشند. داروهای بلوک کننده دوپامین نظیر آنتی سایکوتیکها در کاهش حرکات غیر ارادی موثرند. برای کاهش دیستونی شدید می توان از بوتولینوم توکسین تزریقی و برای کنترل تشنج از انواع داروهای آنتی اپی لپتیک می توان استفاده کرد. گاهی برای تغذیه بیمار نیازمند استفاده از لوله نازوگاستریک هستیم. گفتار درمانی، رفتار درمانی و اقدامات فیزیوتراپی گاهی موثرند (۱۱).

بیماری در فرد مورد گزارش در اواخر دهه ۳ و اوایل دهه ۴ زندگی با حملات تشنج ژنرالیزه تونیک - کلونیک شروع شده و سپس حرکات غیر ارادی کره ای فرم، حرکات دیستونیک در نقاط مختلف بدن بویژه دهان و زبان و لبها و اختلال تعادل و نیز اختلالات خلقی بشکل افسردگی به تابلوی بیماری اضافه شده

### پیشنهادهات

در صورت مشاهده حرکات غیر ارادی بشکل تیکهای حرکتی و کره بویژه دیستونی زبان و دهان با پیشرفت تدریجی در افراد جوان و میانسال باید مواردی مثل بیماری نورواکانتوسیتوزیس را در نظر داشت بخصوص اگر این علائم با حملات تشنجی و اختلال تعادل و سایر یافته های نورولوژیک همراه باشد. شروع بطئی و پیشرفت بسیار آرام بیماری و وجود اختلالات خلقی و سایکوتیک می تواند سبب اشتباه در تشخیص گردد. انجام معاینات دقیق و دوره ای نورولوژیک و تستهای پاراکلینیکی نظیر ام آر آی و الکترومیوگرافی و سنجش سطح سرمی کراتین فسفوکیناز توصیه می شود.

است. با توجه به سن و سیر بیماری بخصوص وجود دیستونی زخم کننده زبان و لبها و نیز با توجه به سابقه بیماری مشابه در فامیل بیمار، با شک به بیماری نورواکانتوسیتوزیس بیمار تحت بررسی های لازم مثل ام آر آی مغز، آزمایش آنزیم کراتین فسفوکیناز و وجود آکانتوسیتها در خون و نیز الکترومیوگرافی جهت بررسی از نظر نوروپاتی ویا میوپاتی قرار گرفت. با مشاهده تغییرات دژنراتیو در هسته های قاعده ای مغز و افزایش سطح سرمی کراتین فسفوکیناز و وجود آکانتوسیتها در خون محیطی و نیز وجود شواهد نوروپاتی خفیف حرکتی در الکترومیوگرافی تشخیص بیماری نورواکانتوسیتوزیس مسجل گردید.

### References

1. Fan S, Jankovic J. *Principles and practice of movement disorders*, 1<sup>st</sup> ed. USA, Churchill livingstone, 2007; PP: 393-401.
2. Bohlega S, Riley W, Powe J. Neuroacanthocytosis and aprebetalipoproteinemia. *Neurology* 1998; **50**(6): 1912 - 1914.
3. Brooks DJ, Ibanez V, Playford ED. Presynaptic and postsynaptic striatal dopaminergic function in neuroacanthocytosis: a positron emission tomographic study. *Ann Neurol* 1991; **30**(2): 166-171.
4. Critchley EM, Clark DB, Wikler A. Acanthocytosis and neurological disorder without betalipoproteinemia. *Arch Neurol* 1986; **18**(2): 134-140.
5. Dubinsky RM, Hallett M, Levey R, Di Chiro G. Regional brain glucose metabolism in neuroacanthocytosis. *Neurology* 1989; **39**(9): 1253-1255.
6. Jankovic J, Tolosa E. *Parkinson's disease and movement disorders*. 5<sup>th</sup> ed. Philadelphia, Lippincott Williams & Wilkins, 2007; PP: 237-242.
7. Eto Y, Kitagawa T. Wolman's disease with hypolipoproteinemia and acanthocytosis: clinical and biochemical observations. *J Pediatric* 1970; **77**(5): 862-867.
8. Hardie RJ, Pullon HW, Harding A. Neuroacanthocytosis. A clinical, haematological and pathological study of 19 cases. *Brain* 1991; **114**(1): 13-49.
9. Holmes SE, O'Hearn E, Rosenblatt A. A repeat expansion in the gene encoding junctophilin-3 is associated with Huntington disease-like 2. *Nat Genet* 2001; **29**(4): 377-378.
10. Kartsounis LD, Hardie RJ. The pattern of cognitive impairments in neuroacanthocytosis. A frontosubcortical dementia. *Arch Neurol* 1996; **53**(1): 77-80.
11. Lin FC, Wei LJ, Shih PY. Effect of levetiracetam on truncal tic in neuroacanthocytosis. *Acta Neurol Taiwan* 2006; **15**(1): 38-42.
12. Lossos A, Dobson-Stone C, Monaco AP. Early clinical heterogeneity in choreoacanthocytosis. *Arch Neurol* 2005; **62**(4): 611-614.
13. Margolis RL, O'Hearn E, Rosenblatt A. A disorder similar to Huntington's disease is associated with a novel CAG repeat expansion. *Ann Neurol* 2001; **50**(6): 373-380.
14. Rafalowska J, Drac H, Jamrozik Z. Neuroacanthocytosis. Review of literature and case report. *Folia Neuropathol* 1996; **34**(4): 178-183.