

مداخلات جراحی داخل عروقی (آندواسکولار) در اختلالات عروقی سیستم عصبی مرکزی

رضا محمدیان: مرکز تحقیقات علوم اعصاب، دانشگاه علوم پزشکی تبریز، تبریز، ایران

E-mail: diako30@yahoo.com

دریافت: ۸۹/۸/۲۹ پذیرش: ۸۹/۱۰/۲۹

چکیده

طی سالهای اخیر روشهای جراحی داخل عروقی سیستم عصبی مرکزی همگام با پیشرفت تکنولوژی گسترش زیادی یافته است. در مقایسه با دهه های گذشته، امروزه این نوع درمان کارا تر و کم عارضه تر گردیده است. مداخلات درمانی داخل عروقی در مواردی مثل سکته های مغزی، آنوریسم، ضایعات عروقی مغز و نخاع، مالفورماسیون وریدی شریانی دورال، وازوسپاسم متعاقب خونریزی ساب آراکنوئید، فیستول کاروتید-کاورنوس، ترومبوز سینوس های وریدی و وریدهای عمقی مغز، تومورها و ضایعات عروقی سر و گردن، تنگی های کاروتید و ورتبرال اکسترا کرانیال و خونریزیهای بینی درمان اصلی یا کمکی می باشد.

این مقاله مرور مختصری بر موارد استفاده از این روش جدید درمانی در اختلالات فوق الذکر است.

کلید واژه ها: جراحی داخل عروقی، ضایعات عروقی، سیستم عصبی مرکزی

مقدمه

اولین بار در سال ۱۹۲۴ توسط Werner forssmann سنگ بنای روش های مداخله ای داخل عروقی بنا نهاده شد. این فرد که رزیدنت جراحی در آلمان بود، کاتتر را از طریق ورید آنته کویبتال خویش تا دهلیز راست فرستاد. البته این یافته و تجربه ی وی تا سالها مورد توجه هیچکس واقع نشد (۳-۲). در سال ۱۹۵۳، Seldinger روش معرف خویش را که همانا تکنیک کاتترگذاری در شریان فمورال است معرفی نمود (۴).

Charles Dotter در سال ۱۹۶۴ برای اولین بار آنژیوپلاستی عروق محیطی را انجام داد. عده ای وی را پدر آنژیوپلاستی و ایترونشنال رادیولوژی می دانند (۵،۷). روش های مداخله ای و جراحی داخل عروقی در موارد زیادی از جمله سکته های مغز، آنوریسم، ضایعات عروقی مغز و نخاع مورد استفاده قرار می گیرد که در ذیل به تفصیل آورده می شود:

۱- سکته های مغزی (استروک):

استروک عامل عمده ناتوانی شدید و سومین عامل مرگ بعد از سکته قلبی و کانسر است. در ایالات متحده سالانه ۸۰۰۰۰۰ مورد جدید روی می دهد و دارای اثرات اقتصادی و اجتماعی شدیدی

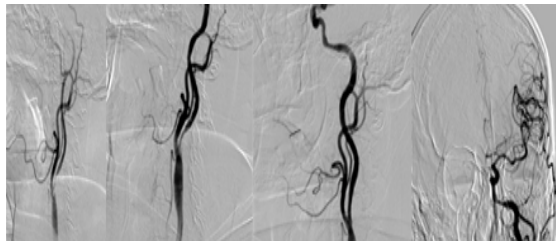
ایترونشنال نورورادیولوژی، آندواسکولار نوروسرجری و آندواسکولار سرجیکال نورورادیولوژی در واقع همگی بیانگر شاخه ای جدید از علم پزشکی هستند که در برگزیده درمان ضایعات عروقی مغز و نخاع می باشند.

آندواسکولار نوروسرجری تخصصی است که با استفاده از تصویربرداری رادیولوژیک، تکنیک های آندواسکولار و مهارت بالینی اختلالات عروقی سیستم عصبی مرکزی را تشخیص و درمان می کند. طی سالیان اخیر با پیشرفت های به عمل آمده در ساخت وسایل مورد نیاز، بر تعداد بیماران که از این روش درمانی سود می برند، افزوده شده است.

علیرغم پیشرفت های اخیر در روش های تصویربرداری غیرتهاجمی، هنوز هم استاندارد طلایی برای ارزیابی و درمان بیماریهای عروقی مغز و نخاع، آنژیوگرافی می باشد.

در سال ۱۹۲۷ برای اولین بار آنژیوگرافی عروق مغزی توسط نرولژیست پرتقالی Egas moniz بر روی انسان انجام پذیرفت (۱). در طی دهه ۱۹۸۰ شاخه ایترونشنال نورورادیولوژی بنا نهاده شد و بیشتر بطور تجربی و برای بیمارانی انجام می شد که هیچگونه روش درمانی دیگری برایشان قابل انجام نبود. البته برای

با درگیری کاروتید داخلی در منشاء، بطور بالقوه نیازمند روش های مداخله ای داخل عروقی هستند (۱۴-۱۳).



شکل شماره ۱: آقای ۷۶ ساله با حمله حاد استروک کاروتید داخلی سمت چپ تقریباً مسدود و همراه با استاز در قسمت پتروزال است بعد از انجام آنژیوپلاستی (تصویر وسط) شریان کاروتید داخلی شریان مغزی میانی همان سمت با استفاده از ترومبولیز داخل شریانی باز شد (تصویر سمت راست) در مرحله آخر استنتینگ کاروتید (stenting) داخلی انجام شد.

انسداد شریان مرکزی رتین:

این درگیری یک اورژانس به معنای واقعی است که می تواند منجر به کوری کامل چشم مبتلا گردد. درمان های رایج از جمله ماساژ اکولار، مهار کننده های کاربوهیدرات، استنشاق Carbogen Mixture، پاراستیز، بتا بلوکر موضعی اسپرین و هپارین وریدی کارآیی محدودی دارند.

مطالعات زیادی سودمندی درمان با روش های آندواسکولار را به اثبات رسانده است. در اغلب موارد تجویز alteplase داخل شریانی در ۴-۶ ساعت اولیه بیشترین سودمندی را داشته است. پاره ای مولفین موفقیت صد در صد و عده ای ۲۲٪-۴۳٪ را گزارش نموده اند. درصد موفقیت عمدتاً بستگی به طول مدت علائم داشته است که معمولاً از ۶ تا ۱۵ ساعت متفاوت بوده است. عوارض خونریزی دهنده (هموراژیک) وجود نداشته و یا بسیار اندک بوده است (۱۸-۱۵).

سیستم خلفی:

انسداد حاد شریان بازیلار پیش آگهی شدیداً بدخیمی دارد و بدون درمان مرگ و میر ۱۰۰٪ تا ۸۶٪ گزارش شده است. این بیماری گرچه ناشایع بوده و کمتر از ۱۰٪ موارد حاد استروک را در می گیرد منتهی به علت مرگ و میر بالا نیازمند توجه و تشخیص دقیق است.

Furlan و همکاران با درمان ۳۰۰ بیمار مبتلا به این حالت با روش های داخل عروقی در ۶۶٪ موارد رکانالیزاسیون موفقیت آمیز و میزان مورتالیتی ۳۱٪ داشتند (در مقایسه با ۹۰٪ مورتالیتی در بیماران با رکانالیزاسیون غیر موفق) (۱۹).

یک مطالعه دیگر نشان داد که ۲۲٪ بیماران درمان شده پروگنوز خوبی داشتند در حالیکه این میزان در بیماران بدون درمان حدود ۲٪ بود (۲۰). بر طبق مطالعات موجود هر چه شروع درمان زودتر باشد میزان موفقیت بالاتر و احتمال عوارض کمتر است. در سیستم قدامی این زمان در ۶ ساعت اول و در سیستم خلفی بر

است. بطوریکه هزینه های مستقیم و غیرمستقیم آن در سال ۲۰۰۹ حدود هفتاد میلیارد دلار بوده است. در آمریکا تقریباً سالانه ۷۹۵۰۰۰ سگته مغزی جدید روی می دهد، که مساوی با هر استروک در ۴۰ ثانیه و یک مرگ ناشی از آن در هر ۳-۴ دقیقه است (۸). درمان موارد سگته مغزی حاد قبلاً فقط در برگیرنده مراقبت های حمایتی و بازتوانی بود.

اما طی دهه های اخیر درمان های دارویی و مداخله ای موثرتری معرفی و بکار برده می شود. گرچه FDA درمان داخل وریدی (tissue plasminogen activator tPA) را در سه ساعت اول توصیه می نماید ولی بنا به علل مختلف فقط عده کمی از بیماران از این روش درمانی سود می برند. تزریق داخل شریانی عوامل درمانی برای نخستین بار در سال ۱۹۵۸ توسط Sussman و Fitch انجام گردید منتهی بنا به دلایل نامشخص این روش درمانی تا سالهای آخر دهه ۹۰ مورد استقبال و استفاده هیچکس قرار نگرفت (۹).

امروزه برای درمان موارد حاد سگته مغزی که در زمان مناسب مراجعه نمایند می توان از روش های شیمیائی و مکانیکی جهت باز کردن شریان درگیر استفاده نمود. پیشرفت های جدید در تکنیک های داخل عروقی باعث افزایش پنجره زمانی درمان با (recombinant tissue plasminogen activator r-tPA) و عواملی مثل abciximab و reteplase شده است. بعلاوه استفاده از روشهای برداشتن لخته و رکانالیزاسیون عروقی باعث بوجود آوردن انقلاب در درمان استروک گردیده است. کارآیی و استفاده از روشهای درمانی داخل عروقی بسته به محل درگیری شریان می تواند نتایج مختلفی داشته باشد (۱۰).

درگیری شریان مغزی میانی:

مطالعات چندی دال بر سودمندی مداخلات داخل عروقی در ۶ ساعت اول درگیری شریان می باشد. اگر محل درگیری قسمت ابتدائی شریان (MI) با درگیری شرایین عمقی لتیکولواستریت باشد زمان مناسب همان ۶ ساعت ابتدائی است و انجام مداخلات بعد از این زمان منجر به افزایش قابل توجه عوارض می گردد. منتهی اگر در قسمت عرض شریان و شاخه های لیکولواستریت درگیری نداشتیم این پنجره زمانی حتی تا ۱۲ ساعت هم قابل تغییر است. علت اهمیت درگیری این شرایین عمقی، در عدم وجود کلاترال و خونرسانی دیستال آنها است که منجر به افزایش خطر خونریزی می گردد (۱۲-۱۱).

درگیری شریان کارتید داخلی (شکل شماره ۱):

انسداد قسمت پروکزیکال کاروتید داخلی (اکستراکرانیال) در مقایسه با درگیری داخل کرانیال پیش آگهی بهتری دارد. علت این مسئله فعال تر بودن جریان های خون جانبی در اولی است. بیماران

آنوریزم کمتر از ۷ هم باشد باید توصیه به درمان گردد. بعد از اینکه سازمان دارو و غذای آمریکا (FDA) در سال ۱۹۹۵ استفاده از (Guglielmi detachable coils GDC) را برای درمان آنوریزم مورد تأیید قرار داد، Coiling آنوریزم رشد فزاینده ای داشت. امروزه با پیشرفت تکنولوژی و ساختن میکروکاتترهای جدید، Coiling آنوریزم دیگر از روش آلترا تیبو جراحی درآمده است. جامع ترین مطالعه در مورد درمان آنوریزم، مطالعه (International Subarachnoid Aneurysm Trial ISAT) می باشد. این مطالعه حدود ۹۵۵۹ بیمار با آنوریزم پاره شده را در بر گرفت. طبق این مطالعه، درمان آندواسکولار باعث کاهش خطر مطلق ناتوانی و مرگ به ترتیب به میزان ۲۲٫۶٪ و ۶٫۹٪ گردید، که بطور قابل توجهی بهتر از گروه جراحی بود. منتهی در بیماران درمان شده با روش آندواسکولار میزان خونریزی مجدد اندکی بالاتر بود. بر طبق این نتایج در بیماران مبتلا به آنوریزم پاره شده، انجام Coiling در مقایسه با Clipping منجر به پیش آگهی مطلوبتری می گردد (۲۳).

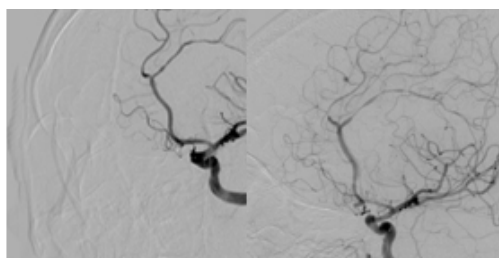
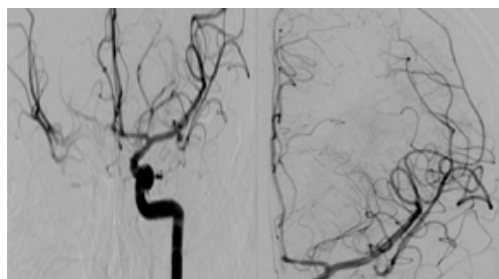
۳ - درمان داخل عروقی مالفورماسیون های شریانی- وریدی کرانیال:

مالفورماسیون های شریانی-وریدی (AVM) ضایعات عروقی هستند که یک کلاف عروقی یا nidus باعث شانت خون از سیستم شریانی به وریدی (بدون وجود بستر مویرگی) می گردد. تظاهرات این حالت می تواند سردرد، خونریزی، تشنج یا علائم عصبی باشد. به علت پیشرفت های به عمل آمده در روش های تصویربرداری امروزه، اکثر AVM ها را قبل از خونریزی تشخیص می دهند. هدف نهائی درمان AVM، بستن کامل آن است زیرا بستن ناقص حتی ممکن است باعث افزایش بیشتر میزان خونریزی گردد. بستن کامل هم بیشتر با ترکیبی از روش های مختلف از جمله آمبولیزاسیون و جراحی باز حاصل می گردد (۲۴-۲۶). برای درمان AVM روش های مختلفی از جمله آمبولیزاسیون، رزکسیون Microsurgical، رادیوسرجری، درمان دارویی و ترکیبی از اینها، وجود دارد. از آنجائیکه عوارض خونریزی AVM می تواند برای بیماران فاجعه بار باشد، به محض تشخیص باید درمان برای آنها شروع گردد. آمبولیزاسیون AVM عمدتاً به عنوان درمان کمکی جراحی برای کاهش اندازه و یا آسانتر نمودن رزکسیون انجام می گیرد گرچه در پاره ای موارد خصوصاً AVM های کوچک، گاهی درمان قطعی و کامل هم ممکن است صورت گیرد. در ضایعاتی که قابل جراحی بنا به عللی نیستند، آمبولیزاسیون می تواند بسیار کمک کننده باشد. در پاره ای موارد قبل از رادیوسرجری هم می توان جهت درمان آنوریزم های همراه یا کاهش اندازه ضایعه، از آمبولیزاسیون استفاده نمود.

حسب شرایط بالینی و یافته های تصویربرداری تا ۱۲ ساعت مطلوب است هر چند در این سیستم گاهی زمان های ۱۸ و یا ۲۴ ساعت هم ذکر شده است (۲۱-۱۹).

۲ - درمان داخل عروقی آنوریزم های داخل کرانیال (شکل شماره ۲):

اعتقاد بر این است که علت آنوریزم وجود ضعف در تونیکا مدیای عروق است که این نقص به دیواره عروق اجازه اتساع در حضور عوامل خطر سازی مثل سیگار کشیدن و افزایش فشار خون را می دهد. در نواحی از عروق که تحت استرس بیشتری از جریان خون توربولانت باشند، احتمال آنوریزم بیشتر است. این استرس بیشتر در نقاط انشعاب حلقه ویلیس مشاهده می گردد. ۸۰٪ آنوریزم ها در سیرکولاسیون قدامی وجود دارند.

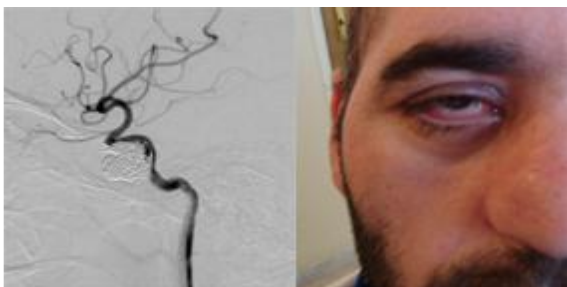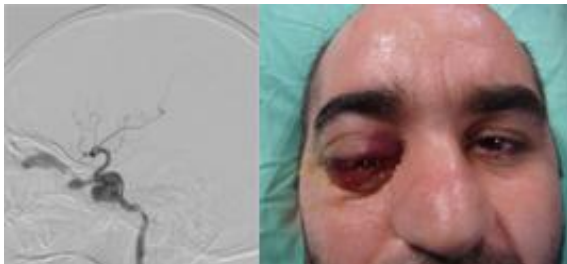


شکل شماره ۲: آنوریزم پاره شده در محل دو شاخه شدن شریان مغزی میانی چپ قبل و بعد از coiling (تصاویر بالا) آنوریزم پاره شده شریان رابط قدامی در یک جوان ۲۳ ساله که همراه با وازواسپاسم شدید شریان مغزی قدامی خصوصاً شاخه بری کالوزال است. بعد از coiling وازواسپاسم بدون هیچ اقدامی رفع گردید (تصاویر پایین)

تظاهرات آنوریزم می تواند بصورت خونریزی ساب آراکنوئید (SAH)، اثرات فشاری روی ساختمان های مجاور و یا ایسکمی مغزی در نتیجه ایجاد لخته درون ساک آنوریزم باشند. میزان پارگی آنوریزم در سیستم قدامی بستگی به سایز آن دارد و هر چه سایز بزرگتر باشد (خصوصاً بالاتر از ۷ میلیمتر) این احتمال بالاتر می رود (۲۲).

اجماع کلی این است که در افراد ۶۰ سال و جوانتر با آنوریزم ۷ میلی متر و بزرگتر توصیه به درمان گردد. البته باید توجه داشت که در افراد با سردردهای شدید، سابقه فامیلی SAH و مصرف دخانیات احتمال پارگی آنوریزم بالاتر بوده و حتی اگر سایز

درون سینوس های کاورنوس است که با پس زدن فشار به سایر سیستم های وریدی علائم متفاوتی از جمله دوبینی، فلج اعصاب کرانیال و خونریزی مغزی و بینی ممکن است روی دهد. ترسناک ترین عارضه این بیماری افت دید است (۳۳).



شکل شماره ۴: فیستول کاروتید-کاورنوس بعد از تروما در یک بیمار ۵۶ ساله که با آگروفتالمی و کوری تظاهر کرده بود. تصویر سمت چپ اتساع شدید سینوس کاورنو و ورید چشمی فوقانی را نشان می دهد. تصویر پایین بیانگر بسته شدن کامل فیستول بعد از coiling است. هفت روز بعد از درمان علائم چشمی کاملاً از بین رفته است.

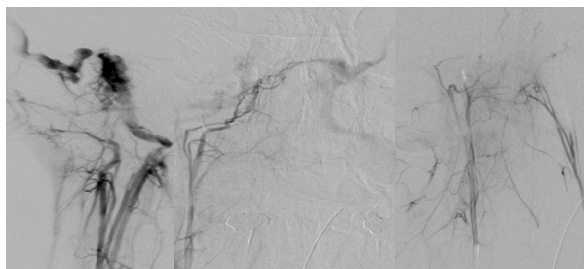
CCF را بر مبنای اتیولوژی (تروماتیک یا خود بخودی)، میزان جریان خون (بالا یا پائین) و ارتباط با شریان کاروتید داخلی (مستقیم یا غیرمستقیم) طبقه بندی می نمایند (۳۴).

۷- تومورها و ضایعات عروقی سر و گردن:

درمان داخل عروقی در ضایعات عروقی سر و گردن، بندرت نقش مستقیمی دارند و اکثراً به عنوان درمان کمکی قبل از جراحی بوده و هدف آن کاهش خونریزی حین عمل و تسهیل برداشتن کامل و بدون عارضه اینگونه ضایعات است. در واقع آمبولیزاسیون تومورها نه تنها باعث کاهش خونریزی حین عمل می شود بلکه در نتیجه ایجاد نکروز منجر به نرمتر شدن نسج تومور هم می گردد (۳۵-۳۶). تومورهای نیازمند آمبولیزاسیون اغلب بزرگ و اکستراکریال هستند اما گاهی در تومورهای اینتراکریال مثل همانژیوپلاستام، پاپیلوم شبکه کوروتید و منتزیوم داخل بطن هم این روش مفید است. ضایعات عروقی گردن را می توان به دو دسته عمده تومورهای خوش خیم (همانژیوم، مالفورماسیون مویرگی، آنژیوفیبرم) و بدخیم (آنژیوسارکوم، همانژیوپری سیتوم، سارکوم کاپوزی)، سایر تومورهای عروقی (از جمله پاراگانگلیوم) طبقه بندی نمود. یکی از تومورهای شایع اینتراکریال که اغلب

۴ - درمان داخل عروقی مالفورماسیون وریدی شریانی دورال (شکل شماره ۳):

تقریباً ۱۵٪-۱۰٪ AVM های داخل عروقی از نوع دورال می باشند (۲۷). این ضایعات در واقع فیستول های شریانی-وریدی مستقیمی هستند که سینوس های وریدی یا وریدهای دورال را مبتلا می سازند. هر چند علت این حالت نامشخص است اما یکسری عوامل را به عنوان زمینه ساز معرفی می نمایند که عبارتند از: ترومای منجر به شکستگی جمجمه، ترومبوز سینوسهای وریدی و یا هر گونه انسداد در مسیر خروجی سیستم وریدی (۲۸). درمان ارجح برای اینگونه ضایعات آمبولیزاسیون داخل عروقی می باشد.



شکل شماره ۴: دورال فیستول ناشی از ارتباط غیرطبیعی بین شریان فارنژیال صعودی دو طرفه با سینوس کاورنو در یک بیمار ۲۵ ساله که با وز وز گوش و قرمزی چشم مراجعه کرده بود. تصویر سمت چپ و میانی محل دقیق فیستول را نشان می دهد. تصویر سمت راست عکس کنترل است که تایید کننده بسته شدن فیستول است (بعد از آمبولیزاسیون با ماده هیستو آکریل یا چسب).

۵ - درمان داخل عروقی وازوسپاسم متعاقب خونریزی ساب آراکنوئید (شکل شماره ۲):

در ۷۰٪-۶۰٪ بیماران با SAH وازوسپاسم روی می دهد که در تقریباً نصف این موارد، علامت دار می گردد. در هفته دوم بعد از SAH وازوسپاسم به حداکثر شدت خود رسیده و در هفته سوم یا چهارم اکثراً بهبودی خود بخودی را نشان می دهد (۳۱-۲۹). در حدود ۱/۳ موارد SAH وازوسپاسم منجر به مرگ یا عوارض جدی می گردد. هر گونه عارضه نرولوژیک تأخیری متعاقب SAH باید ناشی از وازوسپاسم تلقی گردد مگر اینکه خلافت ثابت شود. درمان های داخل عروقی این عارضه می تواند تجویز داخل شریانی نیمودپین و پاپاورین، باشد در موارد شدید و تأخیری حتی گاهی نیاز به آنژیوپلاستی می گردد.

۶- فیستول کاروتید-اورنوس: (CCF) (شکل شماره ۴):

CCF بیانگر یک ارتباط غیرطبیعی بین شریان و وریدهای موجود در سینوس کاورنوس است. اصطلاح آگروفتالمی نبض دار دلالت بر وجود این ضایعه داشته و قدمت آن به سال ۱۸۰۹ بر می گردد (۳۲). علت ایجاد علائم در این حالت، افزایش فشار

۹- ترومبوز سینوس های وریدی و وریدهای عمقی مغز:

این بیماری یک اختلال ناشایع و بالقوه کشنده سیستم وریدی مغز است. علایم میتواند از سردردهای خفیف تا خونریزی مغز متغیر باشد (۴۰). در انواع شدید میزان مرگ و میر حتی به ۶۹ درصد هم می رسد (۴۱). گرچه درمان ارجح هپارین وریدی است منتهی در موارد شدید و پیشرونده اعمال داخل عروقی و ترومبولیز موضعی می تواند نجات دهنده جان بیماران باشد (۴۲).

نتیجه گیری:

گرچه درمان ضایعات عروقی سیستم عصبی مرکزی با استفاده از روش های جراحی اندواسکولار در مقایسه با سایر روش های درمانی جدید تر است منتهی با پیشرفت تکنولوژی و ساخت وسایل بهتر کارایی و موارد استفاده آن روز به روز بهتر و گسترده تر می گردد.

نیازمند آمبولیزاسیون قبل از عمل می باشد مننژیوم می باشد. نقش آمبولیزاسیون در مننژیوم های قاعده مغز می تواند حیاتی باشد.

۸- درگیری کاروتید و ورتبرال اکسترا کرانیال:

نقش درمان داخل عروقی در درمان اینگونه بیماریها وسیع و در حال گسترش است (۳۷-۳۹).

درگیری این ناحیه را می توان به علل آترواسکلروتیک و غیر آترواسکلروتیک طبقه بندی نمود. درمان ضایعات آترواسکلروتیک علاوه بر نقش پیشگیری، گاهی در موارد حاد نجات دهنده جان بیمار هم می تواند باشد. علل غیر آترواسکلروتیک عبارتند از تروما، صدمه عروقی در نتیجه کانسر یا درمان کانسر، دایسکشن و فیروماسکولاردیس پلازی. البته باید توجه داشت که برخورد درمانی در این دو گروه اساسا می تواند یکسان باشد.

References

1. Lowis GW, Minagar A. The neglected research of Egas Moniz of internal carotid artery (ICA) occlusion. *J Hist Neurosci* 2003; **12**(3): 286-291.
2. Neiman HL, Lyons J, Ascher E. *Fundamentals of Angiography. In Vascular Surgery*. 5th ed. Edited by: Ascher E. Haimovici. Oxford, Blackwell Pub, 2004; PP: 61-86.
3. Ryan TJ. Medicine over five decades: The coronary angiogram and its seminal contributions to cardiovascular medicine over five decades. *Circulation* 2002; **106**: 752-756.
4. Greitz T, Sven-Ivar Seldinger. *American Journal of Neuroradiology* 1999; **20**: 1180-1181.
5. King SB III. Angioplasty from bench to bedside to bench. *Circulation* 1996; **93**: 1621-1629.
6. Becker GJ. The future of interventional radiology. *Radiology* 2001; **220**: 281-292.
7. Rosch MD, Keller FS, Kaufman JA. *J Vasc Interv Radiol*. The birth, early years, and future of interventional radiology 2003, **14**: 841-853.
8. AHA. Heart and Stroke Update, 2009. [http:// www.nanocortex.com/Articles/Heart Disease Stroke Statistics .pdf](http://www.nanocortex.com/Articles/Heart Disease Stroke Statistics .pdf)
9. Sussman BJ, Fitch TS. Thrombolysis with fibrinolysin in cerebral arterial occlusion. *JAMA* 1958; **167**: 1705-1709.
10. Mohammadian R, Nasiri B, Mansourizadeh R, Sohrabi B, Haririan Sajad, Naibi A, et al, Treatment of selected cases of acute ischemic stroke with intrarterial thrombolysis and intracranial stenting. *Med J Tab Uni Med Sc* 2011; **33**(5): 78-84.
11. Nogueira RG, Yoo AJ, Buonanno FS. Endovascular approaches to acute stroke, part 2: a comprehensive review of studies and trials. *AJNR Am J Neuroradiology* 2009; **30**: 859-875.
12. Del Zoppo GJ, Higashida RT, Furlan AJ. A phase II randomized trial of recombinant pro-urokinase by direct arterial delivery in acute middle cerebral artery stroke. PROACT Investigators. Prolyse in Acute Cerebral Thromboembolism. *Stroke* 1998; **29**: 4-11.
13. Barnwell SL, Clark WM, Nguyen TT. Safety and efficacy of delayed intraarterial urokinase therapy with mechanical clot disruption for thromboembolic stroke. *AJNR Am J Neuroradiology* 1994; **15**: 1817-1822.
14. Jovin TG, Gupta R, Uchino K. Emergent stenting of extracranial internal carotid artery occlusion in acute stroke has a high revascularization rate. *Stroke* 2005; **36**: 2426-2430.
15. Padolecchia R, Puglioli M, Ragone MC. Superselective intraarterial fibrinolysis in central retinal artery occlusion. *AJNR Am J Neuroradiol* 1999; **20**: 565-567.
16. Arnold M, Koerner U, Remonda L. Comparison of intra-arterial thrombolysis with conventional treatment in patients with acute central retinal artery occlusion. *J Neurol Neurosurg Psychiatr* 2005; **76**: 196-199.
17. Aldrich EM, Lee AW, Chen CS. Local intra-arterial fibrinolysis administered in aliquots for the treatment of central retinal artery occlusion: the Johns Hopkins Hospital experience. *Stroke* 2008; **39**: 1746-1750.
18. Noble J, Weizblit N, Baerlocher MO. Intra-arterial thrombolysis for central retinal artery occlusion: a systematic review. *Br J Ophthalmol* 2008; **92**: 588-593.
19. Furlan A, Higashida R. Intra-arterial thrombolysis in acute ischemic stroke. *Stroke: pathophysiology, diagnosis, and management*. 4th ed. Philadelphia, Churchill Livingstone, 2004; PP: 943-951.

20. Schonewille WJ, Wijman CA, Michel P. The basilar artery international cooperation study (BASICS). *Int J Stroke* 2007; **2**: 220–223.
21. Levy EI, Firlirk AD, Wisniewski S. Factors affecting survival rates for acute vertebrobasilar artery occlusions treated with intra-arterial thrombolytic therapy: a meta-analytical approach. *Neurosurgery* 1999; **45**: 539–545.
22. Wiebers DO, Whisnant JP, Huston J. Unruptured intracranial aneurysms: natural history, clinical outcome, and risks of surgical and endovascular treatment. *Lancet* 2003; **362**: 103–110.
23. Molyneux A, Kerr R, Stratton I. International Subarachnoid Aneurysm Trial (ISAT) of neurosurgical clipping versus endovascular coiling in 2143 patients with ruptured intracranial aneurysms: a randomized trial. *Lancet* 2002; **360**: 1267–1274.
24. Han PP, Ponce FA, Spetzler RF. Intention-to-treat analysis of Spetzler-Martin grades IV and V arteriovenous malformations: natural history and treatment paradigm. *J Neurosurg* 2003; **98**: 3–7.
25. Miyamoto S, Hashimoto N, Nagata I. Posttreatment sequelae of palliatively treated cerebral arteriovenous malformations. *Neurosurgery* 2000; **46**: 589–594.
26. Wikholm G, Lundqvist C, Svendsen P. Embolization of cerebral arteriovenous malformations: part I—technique, morphology, and complications. *Neurosurgery* 1996; **39**: 448–457.
27. Geibprasert S, Pereira V, Krings T. Dural arteriovenous shunts: a new classification of craniospinal epidural venous anatomical bases and clinical correlations. *Stroke* 2008; **39**: 2783–2794.
28. Cohen SD, Goins JL, Butler SG. Dural arteriovenous fistula: diagnosis, treatment, and outcomes. *Laryngoscope* 2009; **119**: 293–297.
29. Fisher M, Cameron DG. Concerning cerebral vasospasm. *Neurology* 1953; **3**: 468.
30. Friedman JA, Goerss SJ, Meyer FB. Volumetric quantification of Fisher Grade 3 aneurysmal subarachnoid hemorrhage: a novel method to predict symptomatic vasospasm on admission computerized tomography scans. *J Neurosurgery* 2002; **97**: 401.
31. Suzuki H, Muramatsu M, Kojima T. Intracranial heme metabolism and cerebral vasospasm after aneurysmal subarachnoid hemorrhage. *Stroke* 2003; **34**: 2796.
32. Locke CE. Intracranial arterio-venous aneurism or pulsating exophthalmos. *Ann Surg* 1924; **80**: 1–24.
33. Barrow DL, Spector RH, Braun IF, et al. Classification and treatment of spontaneous carotid-cavernous sinus fistulas. *J Neurosurgery* 1985; **62**: 248–256.
34. Kwan E, Hieshima GB, Higashida RT. Interventional neuroradiology in neuro-ophthalmology. *J Clin Neuroophthalmol* 1989; **9**: 83–97.
35. Macpherson P. The value of preoperative embolization of meningioma estimated subjectively and objectively. *Neuroradiology* 1991; **33**: 334–347.
36. Manelfe C, Lasjaunias P, Ruscalleda J. Preoperative embolization of intracranial meningiomas. *AJNR Am J Neuroradiology* 1986; **7**: 963–972.
37. Meyers PM, Schumacher HC, Higashida RT. Use of stents to treat extracranial cerebrovascular disease. *Annu Rev Med* 2006; **57**: 437–454.
38. Mohammadian R, Sohrabi B, Mansourizadeh R, Mohammadian F, Nasiri B. Unprotected carotid artery stenting: complications in 6 months follow-up. *Neuroradiology* 2011; **54**(3): 225-230..
39. Mohammadian R, Najaran A, Sohrabi B, Mansourizadeh R, Mohammadian F, Nasiri B, Farhoudi M. Vertebral Artery Orifice Stenosis: a Report of 43 Cases from Northwest Iran Treated with Angioplasty and Stenting. *Neuroradiology Journal* 2011; **1**(17): 807-817.
40. Lee SK, Kim BS, Terbrugge K. Clinical presentation, imaging and treatment of cerebral venous thrombosis (CVT). *Intervent Neuroradiol* 2002; **8**: 5–14.
41. Einhaupl KM, Villringer A, Meister W. Heparin treatment in sinus venous thrombosis. *Lancet* 1991; **338**: 597–600.
42. Mohammadian R, Mansourizadeh R, Najaran A, Farhoudi M. Progressive Cerebral venous thrombosis; report of three cases treated with local thrombolysis. *Med J Tab Uni Med Sc* 2011; **33**(4): 72-76.