

## گزارش یک مورد مالفورماسیون مادرزادی کیستیک ریه در یک جنین ۲۰ هفته

امیر واحدی: گروه پاتولوژی، دانشکده پزشکی، دانشگاه علوم پزشکی تبریز، تبریز، ایران، نویسنده رابط:

E-mail: Amirvahedy@gmail.com

زهرا فردی آنر: گروه جراحی زنان و مامایی، دانشکده پزشکی، دانشگاه علوم پزشکی تبریز، تبریز، ایران  
رسول استخری: گروه پاتولوژی، دانشکده پزشکی، دانشگاه علوم پزشکی تبریز، تبریز، ایران

دریافت: ۸۸/۱۰/۲۷ پذیرش: ۸۹/۵/۱۸

### چکیده

Congenital pulmonary airway malformation یک ضایعه نادر و هامارتومای ریه است که اکثراً کیستیک بوده و مغایر با زندگی نوزاد می‌باشد. این مالفورماسیون شایعترین ضایعه مادرزادی در ریه محسوب می‌شود. باوجود مادرزادی بودن ضایعه انجام سونوگرافیهای پره ناتال باعث افزایش موارد کشف قبل از تولد شده است. ما نمونه کالبدشکافی جنین ۲۰ هفته دارای این ضایعه را گزارش می‌کنیم، در ضمن یافته‌های ماکروسکوپی و میکروسکوپی آنرا مرور می‌کنیم.

کلید واژه‌ها: مالفورماسیون مادرزادی ریه جنین، کالبد شکافی

### مقدمه

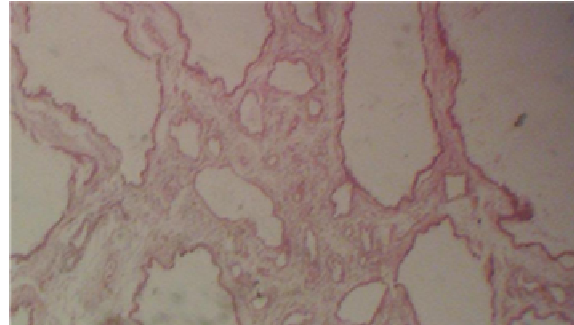
Congenital pulmonary airway malformation یک ضایعه نادر و هامارتومای ریه است که انسیدانس آن ۱/۸۳۰۰ تا ۱/۳۵۰۰۰ ذکر شده است (۱). این ضایعه اولین بار توسط Chin و Tang در سال ۱۹۴۹ بیان شد (۲). CPAM ناشی از اختلال در مورفوژنز انشعابات ریوی است و انواع مختلف آن از سطوح مختلف درخت تراکتوبرونشیال منشاء می‌گیرد که ممکن است باعث انسداد مسیر هوایی و یا آترزی آن شود (۳-۵). مکانیسم مولکولی این ضایعه ناشناخته است، ولی ممکن است بعلمت عدم تعادل پرولیفراسیون سلولی و آپوپتوز در جریان ارگانوژنز باشد (۶-۷). اختلال ژن HOXB5 نیز در ایجاد این پروسه دخیل دانسته شده است (۸). در اکثر موارد این آنومالی مغایر با زندگی بوده و یا کودک دارای این آنومالی در سال اول زندگی فوت خواهد کرد (۹). در اینجا ما یک مورد CPAM را گزارش می‌کنیم که با اتوپسی تشخیص داده شده است.

### گزارش مورد

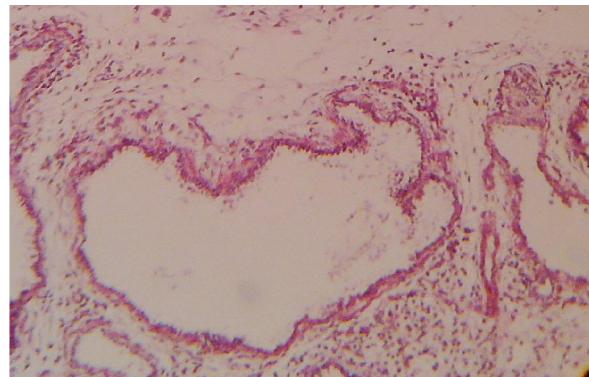
خانم ۲۷ ساله‌ای با G4P2ab2 و سابقه دو بار سقط که در طی بارداری اخیر مشکلی نداشته و سابقه مصرف داروی خاص و یا اعتیاد نیز گزارش نمی‌کند، در یکی از سونوگرافیهای سریال در هفته ۲۰ کیستهای ریوی گزارش می‌شود که با رضایت بیمار تحت عمل سقط القایی قرار می‌گیرد. نمونه جنین جهت بررسی بیشتر به کالبدشکافی ارسال می‌شود. در نمونه جنین ۲۰ هفته که به آزمایشگاه پاتولوژی ارسال می‌شود، ریه طرف راست اندازه نرمال داشت ولی در برش دارای کیستهای متعدد در اندازه‌های نیم تا دو سانتیمتری بود. سایر ارگانهای جنین نرمال بودند. در برشهایی که از ریه مولتی کیستیک بعمل آمد، در بررسی میکروسکوپی کیستها و فضاهای شبیه برونشیول وجود داشتند که بصورت پشت سرهم قرار گرفته و توسط سلولهای اپیتلیالی مکعبی تا استوانه‌ای پوشیده شده بودند، و دارای یک لایه نازک فیبروماسکولر زیرین بودند. این

دچار هیدروپس و تا ۷۰ درصد دچار هیدرآمنیوس می‌شوند (۱۰). همراهی CPAM با کارسینوم برونکو آئولولر نیز گزارش شده است (۱۳). مواردی مغایر با زندگی می‌باشد ولی در صورت زنده ماندن، نوزادان اغلب تابلوی دیسترس تنفسی و ادم خواهند داشت. لکن این ضایعه در موارد نادر ممکن است در دوره پره ناتال پسرفت کند (۱۰ و ۱۲). اولتراسونوگرافی در تشخیص داخل رحمی CPAM بسیار مفید است، و سونوگرافیهای سریال می‌تواند به تشخیص این آنومالی کمک کند (۱۴-۱۶). که در سونوگرافی به مرور سایز CPAM کاهش پیدا کرده ولی قسمتهای غیر درگیر تغییری نشان نخواهند داد (۱۷-۲۱). MRI نیز می‌تواند در رسیدن به تشخیص نهایی کمک کننده باشد (۱۰). CPAM بر اساس ظاهر هیستولوژیکی به پنج دسته تقسیم می‌شود. که در نوع صفر دیسپلازی آسینار وجود دارد. در نوع اول که بیش از ۵۰ درصد موارد را شامل می‌شود تعداد کمی کیستهای بزرگ وجود دارد. نوع دوم دارای کیستهای متعدد کوچک است. در نوع سوم تعداد زیاد کیست یا ضایعه سالیید وجود دارد. در نوع چهارم تعدادی کیست پریفرال مشاهده می‌شود که از آسینیهای دیستال منشاء گرفته‌اند (۱۰ و ۱۲). مشخصه میکروسکوپی این کیستها مفروش شدن آنها با اپیتلیوم استوانه‌ای مطبق مژه دار و یا مطبق تا استوانه‌ای است که البته ممکن است سلولهای موکوسی نیز در لابه لای اپیتلیوم دیده شود که احتمالاً منشاء کارسینوم برونکوآئولولر می‌باشند (۹). در حدود ۱۵۰ مورد CPAM تا بحال گزارش شده است که از این موارد ۶۱ درصد در دوره نوزادی بوده است (۲۲). Aksoy و همکاران یک مورد CPAM را گزارش کردند که همراه با سایر آنومالیهای مادرزادی بود (۲۱). Nihal و همکاران نیز یک مورد جنین ۲۳ هفته با CPAM را گزارش کردند که دارای هیدروپس غیرایمیون بود (۱۲). پروگنوز بستگی به سایز و نوع توده، پیشرفت یا پسرفت آن، هیدروپس و آنومالیهای همراه خواهد داشت (۱۰). در ضمن ضایعات سالیید نسبت به ضایعات کیستیک پروگنوز بدتری خواهند داشت (۱۰). مهمتر اینکه با وجود نادر بودن این ضایعه، باید در موارد هیدروپس فتالیس غیرایمیون این ضایعه نیز مدنظر باشد و هرچند که سونوگرافی و MRI در تشخیص پره ناتال کمک‌کننده است، لکن تشخیص دقیق آن با هیستوپاتولوژی می‌باشد.

کیستها، برونشهای بظاهر نرمال را احاطه کرده بودند. در ضمن سلولهای موکوسی وجود نداشتند. که با توجه به این یافته‌ها CPAM نوع ۲ گزارش گردید (اشکال ۱ و ۲).



شکل ۱: نمای میکروسکوپی کیستهای متعدد ریه با بزرگنمایی پایین



شکل ۲: نمای میکروسکوپی کیستهای متعدد ریه با بزرگنمایی بالا

## بحث

CPAM یک ضایعه نادر بوده و در حدود ۹۵ درصد ضایعات ربوی مادرزادی را تشکیل می‌دهد، اکثر موارد یکطرفه بوده و در ۱۵ درصد موارد دوطرفه می‌باشد (۱۰). درگیری در ریه چپ بیشتر بوده و در ۶۰ درصد موارد لوبهای تحتانی درگیر خواهند شد. این ضایعه بصورت اسپورادیک رخ داده و به عوامل مادری مانند نژاد، جنس و یا در معرض مواد خاص ارتباطی ندارد (۱۱). این ضایعه اغلب با تابلوی دیسترس تنفسی در نوزادان و شیرخواران بروز می‌کند. ممکن است همراه با هیپوپلازی ریه، نارسایی قلبی، پلی هیدرآمنیوس، شیفت مدیاستن، و بخصوص هیدروپس فتالیس غیرایمیون باشد (۱۲). تا ۴۰ درصد جنین‌ها

## References

- Shanti CM, Klein MD. Cystic lung disease. *Semin Pediatr Surg* 2008; **17**: 2.
- Chin KY, Tang MY. Congenital adenomatoid malformation of one lobe of a lung with general anasarca. *Arch Patbol lab Med* 1949; **48**: 221-229.
- Priest JR, Williams GM, Hill DA. Pulmonary cysts in early childhood and the risk of malignancy. *Pediatric Pulmonol* 2009; **44**: 14.
- Kunisaki SM, Fauza DO, Nemesl LP. Bronchial atresia: the hidden pathology within a spectrum of prenatally diagnosed lung masses. *J Pediatr Surg* 2006; **41**: 61.
- Riedlinger WF, Vargas SO, Jennings RW. Bronchial atresia is common to extra lobar sequestration, intra-lobar sequestration, congenital cystic adenomatoid malformation

- and lobar emphysema. *Pediatr Dev Pathol* 2006; **9**: 361.
6. Cass DL, Quinn TM, Yang EY. Increased cell proliferation and decreased apoptosis characterize congenital cystic adenomatoid malformation of the lung. *J Pediatric Surg* 1998; **33**: 1043.
  7. Fromont-Hankard G, Philippe-chomett P, Delezoide Al. Glial cell-derived neurotropic factor expression in normal human lung and congenital cystic adenomatoid malformation. *Arch Pathol Lab Med* 2002; **126**: 432.
  8. Wilson RD, Hedrick HL, Liechty KW. Cystic adenomatoid malformation of the lung: review of genetics, prenatal diagnosis, and in utero treatment. *AM J Med G10et A* 2006; **140**: 151.
  9. Stocker JT, Dehner, LP. *Pediatric Pathology, The Respiratory Tract*. 1<sup>st</sup> ed. Lippincott, 2002: 466-473.
  10. James DK, Weiner C, Steer Ph, Gonik B. High risk pregnancy. 3<sup>rd</sup> ed. United States of America, Elsevier, 2006; 502-503.
  11. Laberge JM, Flageole H, Pugash D. Outcome of the prenatally diagnosed congenital cystic adenomatoid lung malformation: A Canadian experience. *Fetal Diagn Ther* 2001; **16**: 178-186.
  12. Kilinic N, On10 Ab, Yayla Mu. Congenital pulmonary airway malformation: Case Report. *Perinatal J* 2007; **15**: 47-49.
  13. Benjamin DR, Cahill JL. Bronchioloalveolar carcinoma of the lung and Congenital cystic adenomatoid malformation. *Am J Clin Pathol* 1991; **95**: 889-892.
  14. Conran RM, Stocker JT. Extra lobar sequestration with frequently associated congenital cystic adenomatoid malformation, type 2: report of 50 cases. *Pediatr Dev Pathol* 1999; **2**: 454-463.
  15. Vesce F, Garutti P, Grandi E. Prenatal diagnosis of cystic adenomatoid malformation of the lung. *Clin Exp Obstet Gynecol* 1989; **16**: 121-125.
  16. Waszak P, Claris O, Lapillonne A. Cystic adenomatoid malformation of the lung: neonatal management of 21 cases. *Pediatr Surg Int* 1999; **15**: 326-331.
  17. Tezami M, Halis G, Waldschmidt J. Congenital cystic adenomatoid malformation of the lung and fetal hydropsâlis” a case with favourable outcome. *Eur J Obstet Gynecol Reprod Biol* 1998; **79**: 99-101.
  18. Fine C, Adzick NS, Doubilet PM. Decreasing size of a congenital cystic adenomatoid malformation in utero. *J Ultrasound Med* 1988; **7**: 405-408.
  19. Hatjis CG, Wall P. Type II Congenital cystic adenomatoid malformation of the lung with a mediastina shift: A case report. *J Reprod Med* 1992; **37**: 753-756.
  20. Sonek JD, Foley MR, Iams JD. Spontaneous regression of a large intrathoracic fetal lesion before birth. *Am J Perinatol* 1991; **8**: 41-43.
  21. Aksoy F, Ramazanoglu R, S10 C. Congenital cystic adenomatoid malformation type3 associated with Congenital anomalies. *Perinatology Dergisi* 2002; **8**: 123-125.
  22. Cloutrier MM, Schaeffer DA, Hight D. Congenital cystic adenomatoid malformation. *Chest* 1993; **103**: 761-764.