

ترومبوز پیشرونده سینوس‌های وریدی: گزارش درمان سه مورد با ترومبولیز موضعی

رضا محمدیان: مرکز تحقیقات علوم اعصاب، بیمارستان امام رضا، دانشگاه علوم پزشکی تبریز، تبریز، ایران، نویسنده رابط:

E-mail: mohammadianr@tbzmed.ac.ir

رضا منصوریزاده: گروه بیماریهای مغز و اعصاب، بیمارستان عالی نسب، تبریز، ایران
ابوالفضل نجاران: گروه بیماریهای مغز و اعصاب، بیمارستان ۵۰۱ ارتش، تهران، ایران
مهدی فرهودی: مرکز تحقیقات علوم اعصاب، بیمارستان امام رضا، دانشگاه علوم پزشکی تبریز، تبریز، ایران

دریافت: ۸۸/۸/۳۰ پذیرش: ۸۹/۲/۲۲

چکیده

زمینه و اهداف: ترومبوز سینوس‌های وریدی (CVT) از اختلالات نسبتاً ناشایع سیستم وریدی مغز می‌باشد که اغلب در خانم‌های سنین باروری دیده می‌شود. مجموعه علائم و نشانه‌های این بیماری گاهی غیر اختصاصی بوده و تشخیص و درمان آنرا به تأخیر می‌اندازد. در پاره‌ای موارد نیز سیر بیماری از همان ابتدا بسیار پیشرونده بوده و باعث ایجاد عوارض جدی و حتی مرگ می‌گردد. در این مطالعه ما درمان موفقیت آمیز سه بیمار مبتلا به ترومبوز سینوس‌های وریدی پیشرونده را گزارش کرده‌ایم.

مواد و روش‌ها: سه بیمار با تشخیص قطعی ترومبوز سینوس‌های وریدی که علیرغم دریافت درمان رایج یعنی هپارین وریدی بمدت سه روز، دچار سردرد شدیداً پیشرونده و تاری دید شدید شده بودند جهت انجام درمان داخل عروقی و ترومبولیز موضعی معرفی شده بودند. برای بیماران ابتدا آنژیوگرافی چهار رگ مغزی انجام و سپس از طریق ورید فمورال راست، سینوس مبتلا در دسترس قرار گرفت. جهت ترومبولیز از تزریق ۲۰ میلی‌گرم (Recombinant tissue plasminogen activator r-Tpa) در مدت نیم ساعت استفاده شد.

یافته‌ها: بیماران سه زن به ترتیب ۴۱ و ۴۴ و ۴۷ ساله بودند. در دو مورد سینوس لاترال چپ و در یک مورد لاترال راست مبتلا بود. در هر سه مورد، درمان داخل عروقی باعث باز شدن مجدد سینوس‌های درگیر و بهبود قابل توجه سردرد و از بین رفتن تاری دید شد. هیچگونه عارضه‌ی ناشی از درمان مشاهده نشد.

نتیجه‌گیری: گرچه درمان استاندارد CVT هپارین وریدی است ولی این دارو در موارد شدید مؤثر نیست. در اینگونه حالات انجام مداخلات داخل عروقی (آندواسکولار) و استفاده از ترومبولیز مستقیم توصیه می‌گردد.

کلید واژه‌ها: ترومبوز سینوس‌های وریدی، مداخلات داخل عروقی، (Recombinant tissue plasminogen activator) r-tPA

مقدمه

ترومبوز سینوس‌های وریدی، وریدهای عمقی و کورتیکال مغز (Cerebral venous thrombosis or CVT) یک اختلال نسبتاً ناشایع است که باعث ایجاد علائم عصبی مختلفی می‌گردد. تظاهرات بالینی این درگیری بسیار متغیر و گاهی غیر اختصاصی است. از جمله علائم CVT، سردرد مداوم و شدید، اختلال دید، تشنج، علائم نقص عصبی یک طرفه، افت سطح هوشیاری و گاهی مرگ می‌باشد. میزان مرگ و میر این بیماری بستگی به مرحله تشخیص آن و اقدامات درمانی بعمل آمده دارد و عموماً کمتر از ۱۰٪ می‌باشد (۱-۲). البته در مواردی که بیماری سیر سریعاً پیشرونده دارد میزان مرگ و میر حتی به بالاتر از ۶۰٪ می‌رسد. باید توجه داشت که تکوین آهسته علائم سکته مغزی، وجود ضایعات متعدد که در محدوده شریانی نباشد و وجود حملات متعدد تشنج و خونریزی کورتیکال به نفع وجود ترومبوز وریدی است. تشخیص زودرس و در نتیجه درمان سریع این بیماری بسیار حائز اهمیت است، زیرا در صورت تأخیر درمان میزان مرگ و میر بالا می‌رود. در کل پیش آگهی آن را مطالعات آینده‌نگر بد ارزیابی نموده‌اند (۳-۶).

ترومبوز سینوس‌های وریدی، وریدهای عمقی و کورتیکال مغز (Cerebral venous thrombosis or CVT) یک اختلال نسبتاً ناشایع است که باعث ایجاد علائم عصبی مختلفی می‌گردد. تظاهرات بالینی این درگیری بسیار متغیر و گاهی غیر اختصاصی است. از جمله علائم CVT، سردرد مداوم و شدید، اختلال دید، تشنج، علائم نقص عصبی یک طرفه، افت سطح هوشیاری و گاهی مرگ می‌باشد. میزان مرگ و میر این بیماری بستگی به مرحله تشخیص آن و اقدامات درمانی بعمل آمده دارد و عموماً کمتر از ۱۰٪ می‌باشد (۱-۲). البته در

جهت انجام آنژیوگرافی عروق مغزی و نیز ترومبولیز سینوسهای وریدی بعد از دادن توضیحات لازم در مورد خطرات و فواید آن برای بیمار و همراهان، رضایت کتبی اخذ گردید. آنژیوگرافی چهار رگ مغز با روش DSA (Digital subtraction angiography) از طریق شریان فمورال راست و با استفاده از کاتتر تشخیصی Valavanis 5F انجام پذیرفت سپس از طریق ورید فمورال چپ، کاتتر Valavanis 6F در بولب ژگولار سمت مبتلا قرار داده شد. جهت تزریق داخل لخته r-tpa از میکروکاتتر F 1.5 elite استفاده گردید. r-tpa به میزان ۲۰ mg در درون لخته و در مدت نیم ساعت به آهستگی و با استفاده از سرنگ انسولین ۱ cc تزریق شد. بعد از اتمام تزریق آنژیوگرافی کنترل از تزریق سیستم وریدی و شریانی انجام شد. بعد از انجام عمل، هپارین به میزان هزار واحد در ساعت به مدت ۲۴ ساعت ادامه یافت، سپس قطع و دیسپله فمورال بیمار درآورده شد. کنترل باز بودن درناژ سیستم وریدی در طرف مبتلا توسط MRV و سه روز بعد از انجام عمل آندواسکولار صورت گرفت.

یافته‌ها

سه بیمار مورد مطالعه زن‌های (به ترتیب) ۴۱، ۴۷، ۴۴ ساله بودند. هر سه مورد با سردرد ژنرالیزه شدید و ادم پایی درجه ۳ بستری شده بودند (جدول). بر پایه یافته‌های MRV، در دو مورد ترمبوز در سینوس لاترال چپ و در یک مورد در سینوس لاترال راست وجود داشت. بررسیهای آزمایشگاهی از نظر اختلالات خونی و واسکولیتی همگی منفی بودند. سابقه مصرف دارو بجز ocp که در هر سه مورد مثبت بود، وجود نداشت. در DSA علیرغم دریافت هپارین، شواهد انسداد در سینوس لاترال چپ (دو مورد) و راست (یک مورد) وجود داشت. بعد از اتمام تزریق tpa، در آنژیوگرافی کنترل علائم باز شدن مجدد سینوس‌ها (Recanalization)، هر سه بیمار مشاهده شد (شکل شماره ۱).

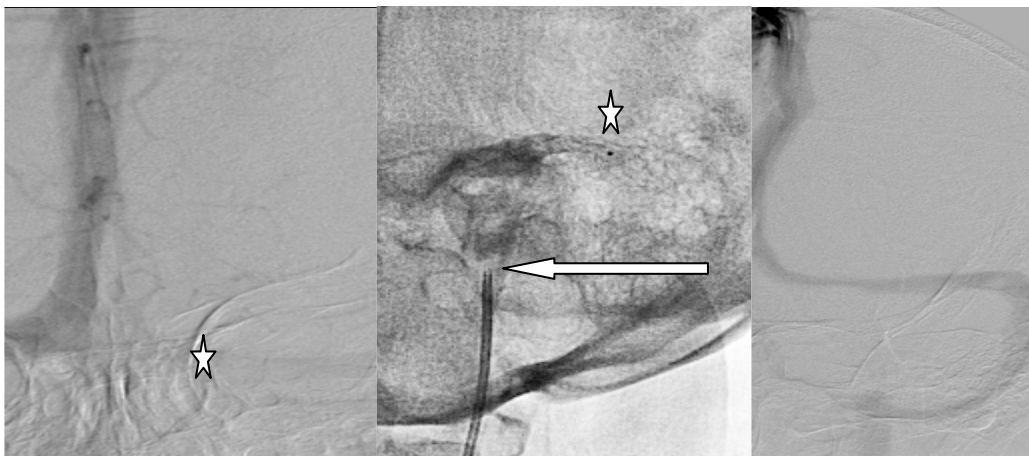
برای تأیید تشخیص می توان از سی تی اسکن، MRI و حتی آنژیوگرافی عروق مغزی استفاده نمود. در صورت شک بالینی قوی حتی قبل از تأیید نهائی تشخیص خصوصا در بیماران با فاکتور خطر شناخته شده، باید درمان شروع شود. درمان انتخابی این بیماری آنتی کواگولانت وریدی (هپارین) می باشد. منتها همانگونه که قبلا هم ذکر شد، مواردی داریم که سیر بیماری بسیار پیشرونده بود و شرایط بالینی بیمار در ابتدا و یا علیرغم دریافت هپارین سریعاً رو به اضمحلال می رود در اینگونه حالات انجام سایر اقدامات دیگر از جمله تزریق موضعی (داخل سینوسهای وریدی) ترومبولیتیک مثل (Recombinant tissue plasminogen activator or r-tPA) می تواند نجات‌دهنده جان بیمار باشد. هدف این مطالعه ذکر اهمیت این سندرم بالینی ناشایع و بالقوه خطرناک و گزارش مواردی از آن است که علیرغم سیر پیش-رونده و عدم جواب بیماری به هپارین، ما توانستیم با استفاده از روشهای مداخله‌ای داخل عروقی (Endovascular treatment) و تزریق موضعی r-tpa آنها را بطور موفقیت‌آمیز درمان نمائیم.

مواد و روش‌ها

به عنوان یک روش درمانی جایگزین در موارد پیشرونده CVT، نورولوژیست‌های بیمارستان محل مطالعه قبلا در جریان در دسترس بودن اعمال داخل عروقی قرار گرفته بودند. تشخیص ترومبوز سینوس‌های وریدی بر مبنای علائم و نشانه‌های بالینی داده شده و با یافته‌های (Magnetic resonance venography, MRV) قطعی گردیده بود. هر سه بیمار درمان استاندارد یعنی هپارین وریدی به میزان هزار واحد بین المللی در ساعت بمدت حداقل سه روز دریافت داشته بودند. علیرغم دریافت درمان، همگی سردرد و تاری دید شدید و پیشرونده پیدا کرده بودند، بطوریکه نامزد انجام Fenestration عصب اپتیک نیز بودند. بیماران بررسی کاملی از نظر بیماریهای واسکولیتی، خونی، مصرف داروهای مختلف از جمله مصرف ocp و سابقه تروما داشتند.

جدول: اطلاعات جامع مربوط به بیماران مورد مطالعه

| شماره | سن | درمانهای قبلی | فاکتور زمینه‌ای | سینوس وریدی مبتلا | مدت شروع علائم | علائم بیماری |
|-------|----|-----------------|-------------------------------|-------------------|----------------|-------------------|
| ۱ | ۴۷ | هپارین و کورتون | مصرف قرصهای جلوگیری از حاملگی | عرضی راست | سه هفته | سر درد و تاری دید |
| ۲ | ۴۱ | هپارین و کورتون | مصرف قرصهای جلوگیری از حاملگی | عرضی چپ | سه هفته | سر درد و تاری دید |
| ۳ | ۴۴ | هپارین و کورتون | مصرف قرصهای جلوگیری از حاملگی | عرضی چپ | ده روز | سر درد و تاری دید |



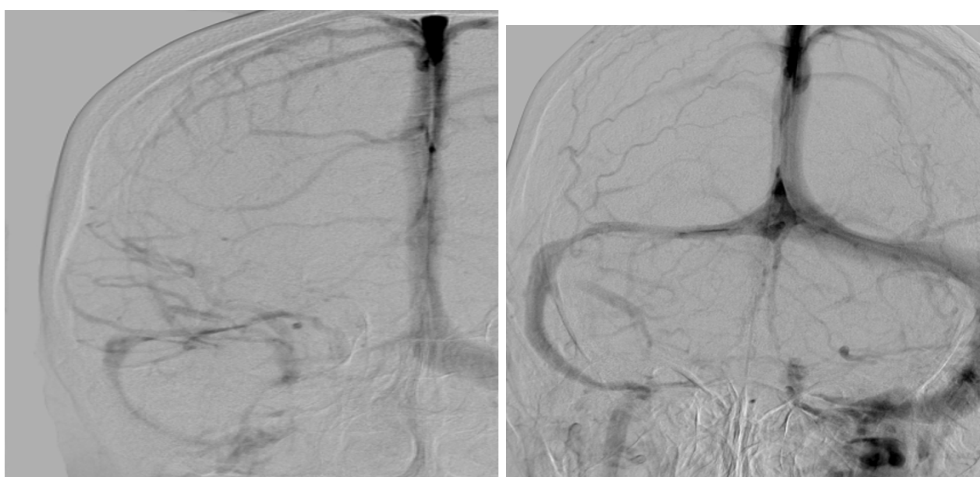شکل شماره ۱: خانم ۴۷ ساله با ترومبوز سینوس لاترال چپ (ستاره در تصویر سمت چپ). در تصویر میانی کاتتر در بولب ژگولار قرار دارد (فلش)، و میکرو کاتتر در ابتدای سینوس لاترال قرار گرفته است (ستاره). تصویر سمت راست بیانگر وجود جریان خون در سینوس مبتلا بعد از ترومبولیز موفقیت آمیز است.

ocp و انجام مجدد بررسی از نظر اختلالات واسکولیتی ۶ هفته بعد، ترخیص شدند. پیگیری یک ماهه در هر سه مورد نشان‌دهنده ادامه بهبود بالینی و عدم وجود ادم پایی بود.

بحث

در این مطالعه هر سه بیمار مورد بررسی ما جواب بالینی و آنژیوگرافیکی عالی به درمان آندواسکولار داشتند. هدف نهائی درمان رؤیت جریان خون درون سینوسهای وریدی بود و نه از بین رفتن کامل لخته یا ترومبوس موجود در آنها (شکل شماره ۲).

در روزهای بعد از عمل، بیماران شواهد بهبودی قابل توجه بصورت کاهش سر درد و از بین رفتن تاری دید داشتند. البته بعلت اینکه قبل از عمل و بخاطر شدت سردرد بیماران همکاری لازم جهت انجام پریمتری را نداشتند، این تست مجددا درخواست نگردید و فقط بهبودی بالینی دید که از طرف بیمار عنوان می‌گردید و معاینات فوندوسکوپی، مد نظر قرار گرفت. MRV کنترل، باز بودن درناژ سیستم وریدی در طرف‌های مبتلا را نشان داد. هر سه بیمار چهار روز بعد از درمان با حال عمومی خوب، بدون سردرد و تاری دید و با درمان دارویی آسپرین ۸۰ mg روزانه و توصیه به عدم مصرف



شکل شماره ۲: خانم ۴۷ ساله با ترومبوز سینوس لاترال راست (تصویر سمت چپ) بعد از ترومبولیز موضعی هر چند در مقایسه با سمت چپ قطر سینوس لاترال راست کوچکتر است منتهی جریان خون کاملا برقرار است و از اتساع وریدهای کورتیکال به میزان زیادی کاسته شده است (تصویر سمت راست)

درمان بود. خوشبختانه در این بیماران عارضه‌ای ثانویه به درمان مشاهده نگردید.

ما کنترل‌های بعدی را با MRV انجام دادیم و همانطور که عنوان گردید یافته‌ها دلالت بر باز بودن سینوسهای درگیر داشتند و شرایط بالینی بهبود یافته بیانگر موفقیت‌آمیز بودن

با پیشرفت‌های به عمل آمده در تکنولوژی ساخت کاتترهای مختلف و نیز تولید داروهای با کارایی بهتر، دسترسی و درمان ترمبوز سینوسهای وریدی آسانتر از گذشته شده است. گرچه در گذشته از تزریق طولانی مدت اوروکیناز بیشتر استفاده می‌شد اما امروزه tpa به علت داشتن نیمه عمر کوتاهتر، اختصاصیت بیشتر و حساسیت‌زائی کمتر و نیز قابلیت تزریق سریعتر، ارجح‌تر است (۷).

گرچه احتمال ایجاد عوارضی مثل خونریزی ایتراکرایال با tpa کمتر از سایر داروهاست با این حال مواردی از ایجاد این عارضه و حتی بدتر شدن بیماران با خونریزی ایتراکرایال ثانویه به CVT بعد از تزریق tpa گزارش شده است (۱۳).

تا به امروز هیچگونه پروتکل مورد قبول در مورد انتخاب بیماران، چگونگی انجام مداخلات، نوع و میزان داروی مورد استفاده و ارزیابی رادیولوژیک موفقیت‌آمیز بودن درمان نداریم ولی پاره‌ای از مؤلفین و مؤسسات بر مبنای تجربیات و یافته‌های خویش پروتکلی‌هایی را پیشنهاد می‌نمایند (۶، ۱۴). ما نیز به تبعیت از Lee و همکاران در دانشکاه تورنتو روش آنها یعنی تزریق سریع و دوز بالای از tpa در محل ترومبوس در مورد بیماران خویش به کار بردیم (۶).

نتیجه‌گیری

ترمبوز سینوسهای وریدی می‌تواند باعث ایجاد عوارض شدید و کشنده‌ای برای بیمار گردد. همین مسئله لزوم تشخیص و درمان زودرس را می‌رساند. هر چند تعداد موارد درمان شده با روش آندواسکولار اندک می‌باشد منتها نتایج امیدوارکننده بوده است و این اقدام درمانی در موارد پیشرونده بیماری و یا با پاسخ نامناسب به هپارین وریدی توصیه می‌گردد.

اخیرا استفاده از مداخلات داخل عروقی (endovascular) از جمله ترومبولیز مستقیم و موضعی به عنوان یک روش درمانی مؤثر در پاره‌ای مبتلایان به ترمبوز سینوسهای وریدی توصیه می‌گردد. موارد زیادی از موفقیت‌آمیز بودن درمان با این روش در بیماران بدحال و با درگیری شدید گزارش شده است (۷-۱۴).

Frey و همکاران با استفاده از درمان آندواسکولار در ۱۲ بیمار مبتلا به CVT شدید، جریان خون درون سیستم وریدی را در ۷۵٪ موارد دوباره برقرار ساختند. این بیماران بهبودی کامل بالینی داشتند. البته در ۱۶٫۷٪ نیز بعلت بزرگ‌شدن خونریزی ایتراکرایال ثانویه به تزریق tpa، تشدید علائم عصبی را داشتند (۱۵).

Kim و همکاران، در طی مدت دو سال، نه بیمار را بطور موفقیت‌آمیز با این روش درمان کردند. مولفین فقط دو عارضه غیر عصبی مثل خونریزی از محل دسیله فمورال داشتند (۱۶). Jan stam و همکاران طی یک مطالعه آینده‌نگر و جامع ۲۰ بیمار مبتلا به نوع شدید این بیماری را با روش آندواسکولار درمان کردند. دوازده بیمار در حالت کما و ۱۴ بیمار انفارکت هموراژیک داشتند. در نتیجه درمان، ۱۲ نفر بهبودی کامل پیدا کردند، دو نفر دچار نقص عصبی شده و ۶ نفر فوت کردند. این مؤلفین نتیجه گرفتند که: ترومبولیز در موارد ترومبوز شدید سینوسهای وریدی مؤثر است اما بیماران با فاکتورهای خطری مثل لوسمی و انفارکت هموراژیک بزرگ، بیشتر در معرض ایجاد عوارض هستند (۱۷).

در واقع تصمیم‌گیری برای انجام مداخلات داخل عروقی (آندواسکولار) بر مبنای شرایط بالینی و چگونگی جواب به درمان استاندارد بیماری (یعنی هپارین) دارد. البته بیماران با سیر پیشرونده، دارای ورم شدید مغزی یا بدون خونریزی می‌توانند استثنائاتی برای این قانون باشند.

پاره‌ای مؤلفین توصیه می‌نمایند که حداقل ۲۴ ساعت هپارین شروع گردد، در صورت عدم جواب به درمان و پیشرفت سیر بیماری، مداخلات آندواسکولار انجام پذیرد (۶).

References

1. Einhäupl KM, Villringer A, Meister W, Mehraein S, Garner C, Pellkofer M. Heparin treatment in sinus venous thrombosis. *Lancet* 1991; **338**(8767): 597-600.
2. Ameri A, Bousser MG. Cerebral venous thrombosis. *Neurol Clin* 1992; **10**(1): 87-111.
3. Seligsohn U, Lubetsky A. Genetic susceptibility to venous thrombosis. *N Engl J Med* 2001; **344**(16): 1222-1231.
4. Martinelli I, Sacchi E, Landi G, Taioli E, Duca F, Mannucci PM. High risk of cerebral-vein thrombosis in carriers of a prothrombin-gene mutation and in users of oral contraceptives. *N Engl J Med* 1998; **338**(25): 1793-1797.
5. De Bruijn SF, Stam J. Randomized, placebo-controlled trial of anticoagulant treatment with low-molecular-weight heparin for cerebral sinus thrombosis. *Stroke* 1999; **30**(3): 484-488.
6. Lee SK, Brugge KG. Cerebral venous thrombosis in adults: the role of imaging evaluation and management. *Neuroimaging Clin N Am* 2003; **13**(1): 139-152.

7. Eisenberg PR, Sherman LA, Tiefenbrunn AJ, Ludbrook PA, Sobel BE, Jaffe AS. Sustained fibrinolysis after administration of t-PA despite its short half-life in the circulation. *Thromb Haemost* 1987; **57**(1): 35-40.
8. Ekseth K, Boström S, Vegfors M. Reversibility of severe sagittal sinus thrombosis with open surgical thrombectomy combined with local infusion of tissue plasminogen activator: technical case report. *Neurosurgery* 1998; **43**(4): 960-965.
9. Higashida RT, Helmer E, Halbach VV, Hieshima GB. Direct thrombolytic therapy for superior sagittal sinus thrombosis. *AJNR Am J Neuroradiology* 1989; **10** Suppl 5: 4-6.
10. Horowitz M, Purdy P, Unwin H, Carstens G, Greenlee R, Hise J. Treatment of dural sinus thrombosis using selective catheterization and urokinase. *Ann Neurol* 1995; **38**(1): 58-67.
11. Malek AM, Higashida RT, Balousek PA, Phatouros CC, Smith WS, Dowd CF. Endovascular recanalization with balloon angioplasty and stenting of an occluded occipital sinus for treatment of intracranial venous hypertension: technical case report. *Neurosurgery* 1999; **44**(4): 896-901.
12. Scarrow AM, Williams RL, Jungreis CA, Yonas H, Scarrow MR. Removal of a thrombus from the sigmoid and transverse sinuses with a rheolytic thrombectomy catheter. *AJNR Am J Neuroradiol* 1999; **20**(8): 1467-1469.
13. Kim SY, Suh JH. Direct endovascular thrombolytic therapy for dural sinus thrombosis: infusion of alteplase. *AJNR Am J Neuroradiol* 1997; **18**(4): 639-645.
14. Benamer HT, Bone I. Cerebral venous thrombosis: anticoagulants or thrombolytic therapy? *J Neurol Neurosurg Psychiatry* 2000; **69**(4): 427-430.
15. Frey JL, Muro GJ, McDougall CG, Dean BL, Jahnke HK. Cerebral venous thrombosis: combined intrathrombus rtPA and intravenous heparin. *Stroke* 1999; **30**(3): 489-494.
16. Kim SY, Suh JH. Direct endovascular thrombolytic therapy for dural sinus thrombosis: infusion of alteplase. *AJNR Am J Neuroradiol* 1997; **18**(4): 639-645.
17. Stam J, Majoie CB, Van Delden OM, Van Lienden KP, Reekers JA. Endovascular thrombectomy and thrombolysis for severe cerebral sinus thrombosis: a prospective study. *Stroke* 2008; **39**(5): 1487-1490.