

تأثیر هیستوپاتولوژیک داروی سلوکسیب بر ترمیم اولیه زخم جراحی معده موش صحرایی

داریوش مهاجری: گروه پاتوبیولوژی، دانشکده دامپزشکی، دانشگاه آزاد اسلامی، واحد تبریز، تبریز، ایران: نویسنده رابط

Email: daryoushmohajeri@iaut.ac.ir

غفور موسوی: گروه علوم درمانگاهی، دانشکده دامپزشکی، دانشگاه آزاد اسلامی، واحد تبریز، تبریز، ایران
 علی رضایی: گروه علوم درمانگاهی، دانشکده دامپزشکی، دانشگاه آزاد اسلامی، واحد تبریز، تبریز، ایران
 رضا ملیحی: دانشکده دامپزشکی، دانشگاه آزاد اسلامی، واحد تبریز، تبریز، ایران

دریافت: ۸۸/۴/۹، پذیرش: ۸۹/۴/۲

چکیده

زمینه و اهداف: یکی از روش‌های موثر در التیام سریع زخم‌ها، استفاده از داروهای صناعی می‌باشد. هدف از این تحقیق، بررسی هیستوپاتولوژیک اثرات سلوکسیب بر ترمیم زخم جراحی معده در موش صحرایی است.

مواد و روش‌ها: ۱۵ سر موش صحرایی نر نژاد ویستار در سه گروه شم، کنترل منفی و تجربی توزیع گردیدند. یک برش گاستروتومی یک سانتی متری در خم بزرگ معده موش‌ها ایجاد و در دو لایه بخیه زده شد. گروه تجربی، روزانه ۱۵ mg/kg سلوکسیب را در ۱۰ ml/kg دی‌متیل سولفوکسید ۵٪، به مدت ۱۵ روز بصورت خوراکی دریافت کرد. گروه کنترل منفی، دی‌متیل سولفوکسید ۵٪ و گروه شم، سرم فیزیولوژی را به همان روش دریافت کردند. موش‌ها آسان‌کشی شدند و آسیب‌شناسی بافتی برای ارزیابی التیام، با استفاده از رنگ‌آمیزی هماتوکسیلین-ئوزین و تریکروم ماسون انجام شد. داده‌ها، به صورت میانگین و انحراف استاندارد ارائه و اختلاف معنی‌دار بین گروه‌ها توسط آزمون آنالیز واریانس یک‌طرفه در سطح معنی‌داری $p < 0.05$ توسط نرم‌افزار SPSS آنالیز گردید.

یافته‌ها: تعداد فیبروبلاست‌ها و جوانه‌های مویرگی در گروه تجربی به‌طور معنی‌داری بیشتر از گروه‌های شم و کنترل منفی بودند ($p < 0.05$). اندازه شکاف باقی‌مانده موجود در دهانه زخم نیز در گروه تجربی به‌طور معنی‌داری کمتر از دو گروه دیگر بود ($p < 0.05$). اختلاف از لحاظ نسبت کلاژن موجود در نسج ترمیمی، مابین گروه تجربی و سایر گروه‌ها معنی‌دار برآورد گردید ($p < 0.05$). اختلاف معنی‌داری از لحاظ پارامترهای یاد شده بین گروه‌های شم و کنترل منفی مشاهده نشد.

نتیجه‌گیری: نتایج بررسی حاضر نشان می‌دهد که سلوکسیب در ترمیم اولیه زخم جراحی معده در موش صحرایی مفید می‌باشد.

کلید واژه‌ها: سلوکسیب، ترمیم زخم، زخم جراحی معده، دی‌متیل سولفوکسید

مقدمه

می‌باید (۱). یکی از روش‌های موثر در بهبود و التیام زخم، استفاده از داروهای صناعی می‌باشد که با مکانیسم و اثرات مختلف، روی این پدیده تأثیر دارند. فعالیت ضدالتهابی این گروه از داروها به‌طور عمده از طریق مهار بیوسنتز پروستاگلندین‌ها صورت می‌پذیرد (۲). داروهای ضد التهاب غیراستروئیدی به‌طور وسیع در دامپزشکی و پزشکی به‌کار برده می‌شوند. داروهای ضد التهاب غیر استروئیدی

زخم عبارت است از آسیب بافتی که معمولاً توسط عوامل فیزیکی ایجاد می‌شود و باعث از بین رفتن تمامیت و یکپارچگی طبیعی بافت‌های بدن می‌گردد. در واقع هدف از ترمیم زخم بازسازی نقص ایجاد شده در بافت‌ها می‌باشد. روندهای بیولوژیک ترمیم زخم دارای ترتیب مشخصی می‌باشند که با یکدیگر همپوشانی نیز داشته و با ایجاد زخم شروع شده و چند ماه ادامه

مهاری می‌کند و تاثیری بر سیکلواکسیژناز I نداشته و از این رو حداقل عوارض گوارشی و کلیوی را دارا می‌باشد (۱۲). عقیده بر این است که مکانیسم عملکرد سلوکسیب ممانعت از سنتز پروستاگلندین به‌خصوص از طریق مهار سیکلواکسیژناز II می‌باشد و در انسان دزهای درمانی آن ایزوآنزیم‌های سیکلواکسیژناز I را مهار نمی‌کند. به هر حال، اثرات ضد التهابی و تب‌بری آن در مدل‌های حیوانی به اثبات رسیده است (۴). بی‌خطری مصرف بلند مدت سلوکسیب از لحاظ ایجاد آسیب در دستگاه گوارش توسط Emery و همکاران گزارش گردیده است (۱۳). در مطالعه‌ای که توسط Oyama و همکاران انجام شده است اثرات ضدالتهابی داروی سلوکسیب در کاهش میزان التهاب ناشی از آدنوکارسینومای مری ناشی از متاپلازی بافتی مشخص گردیده است (۱۴). در مطالعه دیگری که توسط Chu و همکاران انجام شده، کاهش ادم ناشی از ترومای مغزی توسط داروی سلوکسیب نشان داده شده است (۱۵). هدف از انجام این تحقیق، بررسی هیستوپاتولوژیک اثرات داروی سلوکسیب به عنوان یک مهار کننده اختصاصی سیکلواکسیژناز II، بر روند ترمیم ترومای جراحی معده در موش صحرایی است.

مواد و روش‌ها

این مطالعه تجربی آزمایشگاهی، روی ۱۵ سر موش صحرایی نر نژاد ویستار در محدوده وزنی ۲۵۰-۳۰۰ گرم انجام گرفت. موش‌های صحرایی از مرکز پرورش حیوانات آزمایشگاهی دانشگاه علوم پزشکی تبریز تهیه گردید و برای سازگاری با شرایط محیط قبل، از جراحی یک هفته در قفس‌های فایبرگلاس مخصوص در شرایط ۱۲ ساعت روشنایی و ۱۲ ساعت تاریکی و در محدوده حرارتی 23 ± 2 سانتی‌گراد و دسترسی به مقادیر دلخواه آب و غذا نگهداری شدند. موش‌های صحرایی به صورت تصادفی به سه گروه ۵ سری شامل گروه‌های شم، کنترل منفی و تجربی تقسیم شدند.

قبل از جراحی به مدت ۲ ساعت پرهیز غذایی کامل داده شد و برای ایجاد بیهوشی از کتامین (Ketamin 10%, Alfasan, Woerden, Holland) به میزان ۵۰ میلی‌گرم به‌ازای هر کیلوگرم وزن بدن و زایلازین (Alfasan, Woerden, Xylazin 2% Alfasan, Woerden, Holland) به میزان ۵ میلی‌گرم به‌ازای هر کیلوگرم وزن بدن به صورت داخل صفاقی استفاده شد. موش‌های صحرایی به صورت خوابیده به پشت روی میز جراحی قرار داده شدند و ناحیه خط وسط شکمی به صورت معمول آماده جراحی گردید. یک برش ۲ سانتی‌متری روی پوست و عضله خط وسط شکم ایجاد شد و معده از محل برش خارج و سپس یک برش ۱ سانتی‌متری روی خم بزرگ معده ایجاد گردید. لبه‌های برش توسط سالین نرمال شستشو داده شد. محل شکاف توسط نخ بخیه قابل جذب سنتتیک پلی‌گلیکولات ۰-۴ (Polyglycolate, Supabon, SUPA) در دو ردیف بخیه گردید. ردیف اول به منظور قرار گرفتن لبه‌های

از طریق مهار آنزیم سیکلواکسیژناز، از تبدیل اسید آراشیدونیک به اندوپرواکساید‌های واسطه جلوگیری می‌کنند که به تبع آن پروستاگلندین‌ها سنتز نمی‌شوند. ضد التهاب‌های غیر استروئیدی مختلف احتمالاً مکانیسم‌های اثر دیگری هم دارند که عبارتند از مهار کموتاکسی، تنظیم منفی تولید IL_1 ، کاهش تولید رادیکال‌های آزاد و سوپراکساید و تداخل با وقایع داخل سلولی انجام شده با واسطه کلسیم (۳-۵). این نوع داروها به وفور در دسترس هستند، لذا نحوه استفاده از این داروها بستگی به فواید درمانی و میزان اثرات سوء و سمیت آن‌ها دارد. اخیراً به علت اهمیت بالای این داروها و کاربرد وسیع آن‌ها از لحاظ بالینی در موارد مختلف از جمله کاهش درد و التهاب در مفاصل و کاهش درد، ادم و التهاب بعد از عمل جراحی و موارد مشابه، سعی شده است از دارویی استفاده شود که حداقل عوارض جانبی را مثل پوکی استخوان، اختلالات گوارشی و کلیوی داشته باشد (۴-۶). چون داروهای ضد التهاب غیر استروئیدی انتخابی فقط سیکلواکسیژناز II را مهار کرده و حداقل عوارض را دارند، لذا دارای جایگاه خاصی هستند (۷، ۸). سیکلواکسیژناز آنزیمی است که در مسیر سنتز پروستاگلندین‌ها نقش دارد. سیکلواکسیژناز I و II دو فرم شناخته شده سیکلواکسیژناز هستند. سیکلواکسیژناز I در بسیاری از بافت‌ها تولید می‌شود ولی سیکلواکسیژناز II وقتی ساخته می‌شود که به‌وسیله لیپوبیلی ساکارید و سیتوکین‌های مشخص و همچنین فاکتورهای رشد و استرس‌های مکانیکی تحریک شود. داروهای ضد التهاب غیر استروئیدی درد و التهاب را به‌واسطه جلوگیری از فعالیت آنزیم‌های سیکلواکسیژناز I و II کاهش می‌دهند. کوکسیب-ها زیر گروهی از داروهای ضدالتهاب غیر استروئیدی هستند که در سال ۱۹۹۹ به منظور مهار سیکلواکسیژناز II ساخته شدند. تکوین این داروها بر پایه این فرضیه بود که آنزیم سیکلواکسیژناز II منبع پروستاگلندین E2 و I2 است که واسطه التهابی هستند، در حالی که سیکلواکسیژناز I منبع همین پروستاگلندین‌ها در اپی‌تلیوم گوارشی است که در آنجا حفاظت سلولی را بر عهده دارد (۷، ۸). پروستاگلندین E2 ترشح موکوس و بی‌کربنات را تحریک کرده، جریان خون مخاطی و بازسازی سلول‌های مخاطی را افزایش داده، و از همه مهمتر، ترشح اسید را مهار می‌کند (۸، ۹). پروستاگلندین I2 محصول غالب سیکلواکسیژناز در اندوتلیوم است و باعث اتساع عروق، مهار تجمع پلاکتی و جلوگیری از تکثیر سلول‌های عضله صاف عروق در شرایط آزمایشگاهی می‌شود (۷، ۸). سیکلواکسیژناز II به میزان زیاد در بافت‌های ملتهب تولید می‌شود که منجر به تولید پروستاگلندین S و افزایش واکنش به درد می‌شود (۸). نسل جدید داروهای ضدالتهاب غیر استروئیدی بطور انتخابی ایزوفریم سیکلواکسیژناز II را مهار می‌کنند که سبب کاهش عوارض داروهای ضدالتهاب غیر استروئیدی می‌گردد (۸، ۱۰). هر چه دارو برای مهار سیکلواکسیژناز II اختصاصی‌تر عمل کند، در استفاده بالینی کم‌خطرتر است (۸، ۱۱). از جمله این داروها می‌توان سلوکسیب را نام برد، این دارو فقط آنزیم سیکلواکسیژناز II را

بزرگنمایی $\times 100$ اندازه‌گیری و میانگین داده‌ها برای هر گروه محاسبه گردید. جهت تعیین نسبت کلاژن موجود در نسج ترمیمی به کل بافت ترمیمی، برش‌ها با روش خطوط مشبک متقاطع و با استفاده از عدسی چشمی مشبک^۴ مدل نیکون با بزرگنمایی $\times 100$ مورد مطالعه قرار گرفتند. بدین ترتیب نسبت کلاژن موجود در نسج ترمیمی به کل بافت ترمیمی با استفاده از فرمول تراکم حجمی $(\frac{X}{IP} \times 100)$ ، تعداد تقاطع روی محل مورد نظر $X=$ ، تعداد کل تقاطع در طرح $(IP=)$ محاسبه گردید.

تمامی داده‌های به دست آمده کمی، به صورت میانگین و انحراف استاندارد ارائه و اختلاف معنی‌دار بین گروه‌ها توسط آزمون آماری آنالیز واریانس یک‌طرفه^۵ و آزمون تعقیبی دانستس^۶، و سطح معنی‌داری $p < 0/05$ توسط بسته نرم‌افزاری SPSS ویرایش ۱۳ برآورد گردید.

یافته‌ها

در مشاهدات ریزبینی موضع ترمیم زخم جراحی معده در موش‌های صحرایی گروه‌های مورد آزمایش، تعداد فیروبیلاست‌ها و جوانه‌های مویرگی در گروه تجربی (تیمار با داروی سلوکوسیب) به‌طور معنی‌داری بیشتر از گروه‌های شم و کنترل منفی بودند ($p < 0/001$). اندازه رخنه و شکاف باقی‌مانده موجود در دهانه زخم (Epithelial gap) نیز در گروه تجربی به‌طور معنی‌داری کمتر از دو گروه دیگر بود ($p < 0/001$). همچنین اختلاف از لحاظ نسبت کلاژن موجود در نسج ترمیمی، مابین گروه تجربی و گروه‌های شم و کنترل منفی معنی‌دار برآورد گردید ($p < 0/001$).

لازم به ذکر است که اختلاف معنی‌داری از لحاظ فاکتورهای یاد شده بین گروه‌های شم و کنترل منفی مشاهده نشد. میانگین نسبت کلاژن موجود در نسج ترمیمی، تعداد فیروبیلاست‌ها و عروق نوساز موجود در آن و همچنین اندازه شکاف باقی‌مانده در دهانه زخم گروه‌های مورد آزمایش، در جدول ۱ ارائه گردیده است. نماهای ریزبینی موضع ترمیم زخم جراحی معده در موش‌های صحرایی مورد آزمایش در تصاویر ۱ تا ۳ نشان داده شده است.

بحث

داروهای ضد التهاب (به‌خصوص غیراستروئیدها)، از پرمصرف‌ترین داروها بعد از اعمال جراحی بوده و به منظور کاهش درد و التهاب در جهت تسریع روند التیام زخم و بهتر نمودن وضعیت عمومی بیمار به‌کار برده می‌شوند. با توجه به اهمیت تسکین درد و التیام سریع زخم‌های جراحی برای جلوگیری از عفونت‌های ثانویه و به‌دست آوردن سریع عملکرد فیزیولوژیک بافت، مطالعات فراوانی در زمینه اثر داروهای

شکاف در مقابل هم به‌صورت ساده سرتاسری و بخیه ردیف دوم، برای جلوگیری از نشت احتمالی مایعات و اسید معده به داخل محوطه شکمی، به‌صورت کوشینگ زده شد. خط سفید شکمی به صورت ساده سرتاسری با نخ بخیه قابل جذب سنتتیک پلی‌گلیکولات ۴-۰ و پوست ناحیه نیز توسط نخ بخیه سیلک ۳ صفر ساخت کارخانه سوپا به صورت تکی ساده بخیه گردید.

به منظور جلوگیری از بروز عفونت احتمالی ۴۰ هزار واحد پروکائین پنی‌سیلین به صورت داخل عضلانی بعد از اتمام جراحی به حیوانات تزریق گردید. موش‌ها به قفس باز گردانده شده و در اختیارشان آب و غذا قرار داده شد. روز بعد از جراحی در گروه شم ۱۰ میلی‌لیتر به ازای هر کیلوگرم وزن بدن سرم فیزیولوژی به مدت ۱۵ روز و در یک ساعت معین به صورت گاوژ به موش‌ها خوراندند. در گروه کنترل منفی، دی‌متیل سولفوکسید ۵٪ با همان حجم به مدت ۱۵ روز به موش‌ها خوراندند. در گروه تجربی داروی سلوکوسیب (سلکوسیب، سلوکوسیب ۱۰۰ میلی- گرمی، شرکت کارخانجات داروپخش- ایران) به میزان ۱۵ میلی‌گرم به‌ازای هر کیلوگرم وزن بدن، که در ۱۰ میلی‌لیتر به ازای هر کیلوگرم وزن بدن دی‌متیل سولفوکسید ۵٪ حل گردیده بود، به مدت ۱۵ روز به موش‌ها به صورت گاوژ خوراندند. پس از گذشت ۱۵ روز از جراحی، موش‌های صحرایی ابتدا با استنشاق اتر بیهوش، سپس با تزریق داخل قلبی دز بالای تیوپتال سدیم (۲۰ میلی‌گرم به ازای هر کیلوگرم وزن بدن) آسان‌گشی شدند و پس از باز کردن محوطه شکمی، معده آنها خارج گردید. موضع جراحی مشخص و برای ارزیابی هیستوپاتولوژی، نمونه بافتی از محل جراحی به همراه بافت‌های سالم اطراف آن به صورت یک مربع با اضلاع یک سانتی‌متر جدا و در داخل فرمالین بافری ۱۰٪ به آزمایشگاه پاتولوژی منتقل گردید.

جهت انجام مطالعات هیستوپاتولوژی، از نمونه‌های بافتی قالب‌گیری شده در پارافین، مقاطع تمام ضخامت بی‌درپی ۵ میکرونی با رنگ‌آمیزی‌های هماتوکسیلین-انئوزین و تریکروم ماسون تهیه و جهت ارزیابی ترمیم، تحت میکروسکوپ نوری مدل نیکون (ECLIPSE E200 ساخت کشور ژاپن) با عدسی‌های $\times 4$ ، $\times 10$ و $\times 40$ مورد مطالعه قرار گرفتند. به‌منظور کمی نمودن مختصات هیستوپاتولوژیک و مقایسه وضعیت ترمیم مابین گروه‌های آزمایش، از روش جدیدی در این مطالعه استفاده شد. بدین منظور، عمق نسج ترمیمی در هر مقطع توسط عدسی شیئی میکرومتری با بزرگنمایی $\times 40$ محاسبه گردید. سپس یک میدان دید میکروسکوپی در قسمت‌های میانی طول محاسبه شده انتخاب و تعداد فیروبیلاست‌ها و جوانه‌های مویرگی، در بزرگنمایی $\times 100$ شمارش گردید و نتیجه به‌صورت تعداد در میلی‌متر مربع ارائه گردید. در همین راستا، برای ارزیابی اپی‌تلالی شدن مجدد، اندازه رخنه و شکاف باقی‌مانده موجود در دهانه زخم، در هر نمونه با

مطالعه دیگری که توسط رضایی و همکاران در مورد تاثیر داروی ایوپروفن بر ترومای جراحی لته انجام شده، به اثرات مفید این دارو نیز در التیام بافت نرم لته متعاقب جراحی اشاره شده است (۲۱). این یافته نشان می‌دهد که ایوپروفن به‌عنوان یک داروی ضد التهاب غیر استروئیدی غیرانتخابی سیکلواکسیژناز I و II در التیام زخم‌ها دارای اثرات مثبت می‌باشد. لکن، در بررسی انجام شده توسط مؤلف و همکاران، تاثیر داروی ایوپروفن در ترومای جراحی معده موش صحرایی مورد مطالعه قرار گرفته است (۲۲) که نتایج آن با نتایج بدست آمده توسط رضایی و همکاران کاملاً متفاوت می‌باشد. مسلم است که ایوپروفن یک داروی ضد التهاب غیر استروئیدی غیر انتخابی می‌باشد و سیکلواکسیژناز I و II را همزمان مهار می‌کند، لذا با مهار سیکلواکسیژناز I مانع از تشکیل پروستاگلندین E2 (به‌عنوان محافظت کننده مخاط معده) شده و در روند ترمیم زخم اختلال ایجاد می‌کند. در مطالعه دیگری که توسط مؤلف و همکاران، در مورد تاثیر داروی استامینوفن در ترومای جراحی معده موش صحرایی انجام شده، مشخص شده است که روند طبیعی ترمیم زخم جراحی معده موش متعاقب استفاده از داروی استامینوفن دچار اختلال نشده است (۲۳).

ضدالتهاب غیراستروئیدی بر تسریع روند ترمیم انجام گرفته است (۳). Cohen و همکاران اثر ایندومتاسین را بر روند ترمیم در تاندون موش‌های صحرایی بررسی کرده‌اند (۱۶). Endo و همکاران اثر اتودولاک را بر روند ترمیم قسمت میانی بدنه استخوان ران در موش‌های صحرایی مورد بررسی قرار داده‌اند (۱۷). Beck و همکاران اثر دیکلوفناک را در ترمیم قسمت پروگزیمال استخوان تیبیای پای چپ، پس از ایجاد شکستگی، در موش‌های صحرایی بررسی کرده‌اند (۱۸). Virchenko نیز اثرات پاراکوکسیب را بر روند ترمیم در تاندون آشیل قطع شده در موش‌های صحرایی مورد مطالعه قرار داده و ضمن اشاره به اثر بخشی مثبت پاراکوکسیب در بازسازی مجدد تاندون، استفاده از آن را با احتیاط توصیه کرده است (۱۹).

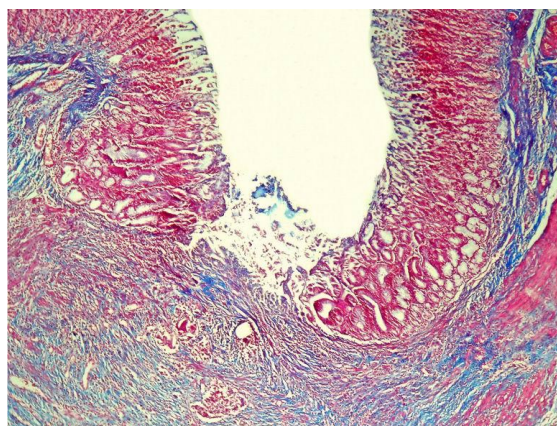
تمام این تحقیقات که اکثراً بر روی بافت‌های سخت مثل تاندون و استخوان انجام گرفته، به نقش منفی داروهای ذکر شده بر روند ترمیم اشاره دارد. در تحقیقی که توسط رضایی و همکاران بر اثرات بالینی و هیستوپاتولوژیکی داروی روفکوکسیب بعد از ترومای جراحی لته در خرگوش انجام شده، اثرات مفید آن بر التیام بافت نرم لته متعاقب جراحی به اثبات رسیده است (۲۰). در

جدول ۱: مقایسه میانگین نسبت کلاژن، تعداد فیبرویلاست‌ها و عروق نوساز موجود در نسج ترمیمی و شکاف باقی‌مانده در دهانه زخم، بین گروه‌های مورد آزمایش

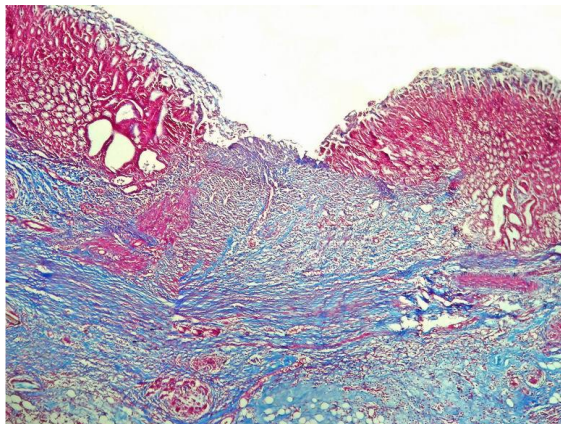
گروه‌های آزمایش	کلاژن (درصد)	شکاف باقی‌مانده در دهانه زخم (میکرون)	تعداد فیبرویلاست‌ها (در میلی‌متر مربع)	تعداد عروق نوساز (در میلی‌متر مربع)
شم	۴۶/۲±۲/۳۴ ^a	۵۱۰/۳±۱۸/۴۲ ^a	۸۶۹/۸±۳۶/۵۴ ^a	۸۳/۴±۱/۸ ^a
کنترل منفی	۴۲/۸±۲/۱۲ ^a	۵۱۹/۸±۲۱/۳۱ ^a	۷۹۵/۳±۲۱/۱۶ ^a	۷۹/۹±۲/۱ ^a
تجربی	۶۹/۸±۴/۳۲ ^b	۱۸۵/۴±۵/۴۶ ^b	۱۲۱۳/۸±۴۹/۵۱ ^b	۱۱۲/۴±۲/۶ ^b
آنالیز واریانس یکطرفه	F(۲و۱۲)=۲۱/۸۲۹ p<۰/۰۰۱	F(۲و۱۲)=۱۴۰/۸۶۶ p<۰/۰۰۱	F(۲و۱۲)=۴۲/۷۷۹ p<۰/۰۰۱	F(۲و۱۲)=۶۳/۷۲۵ p<۰/۰۰۱

مقادیر به‌صورت mean±SEM ارائه گردیده است.

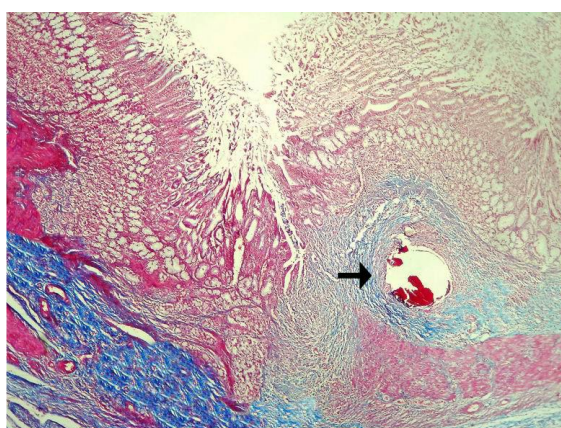
a,b: حروف غیر مشابه در هر ستون نشانگر اختلاف معنی‌دار است (p<۰/۰۰۱).



تصویر ۱: نمای ریزبینی از موضع ترمیم جراحی در گروه شم پس از ۱۵ روز. رخنه و شکاف باقی‌مانده در دهانه زخم، موجود بوده و هنوز توسط بافت پوششی مخاطی مسستر نگردیده است. فضای زخم توسط نسج گرانولاسیون جوان حاوی فیبرویلاست‌های فعال و عروق نوساز فراوان پر شده است (رنگ‌آمیزی تریکروم ماسون، درشت‌نمایی ×۴۰).



تصویر ۲: نمای ریزبینی از موضع ترمیم جراحی در گروه کنترل منفی پس از ۱۵ روز. نوزایش بافت پوششی مخاطی روی شکاف باقی مانده موجود در دهانه زخم کامل نشده است. فضای زخم نیز به طور کامل توسط نسج گرانولاسیون جوان پر شده است (رنگ آمیزی تریکروم ماسون، درشت‌نمایی ۴۰×).



تصویر ۳: نمای ریزبینی از موضع ترمیم جراحی در گروه تجربی پس از ۱۵ روز. بافت پوششی مخاطی، Epithelial gap را به طور کامل پوشانیده است. فضای زخم نیز به طور کامل توسط نسج گرانولاسیون نسبتاً بالغ پر شده است. رشته‌های کلاژن سازمان‌یافته‌تر بوده و نظم بیشتری را نشان می‌دهند. مسیر عبور نخ بخیه و واکنش فیروتیک اطراف آن (فلش) نیز در این تصویر مشخص می‌باشد. (رنگ آمیزی تریکروم ماسون، درشت‌نمایی ۴۰×).

فیبروبلاست‌ها در روند طبیعی خود متعاقب استفاده از داروی سلوکوسیب دچار اختلال نشده‌اند، بلکه عملکرد آنها سرعت بیشتری به‌خود گرفته و باعث تسریع در التیام زخم گردیده است. بدیهی است که سلوکوسیب به‌عنوان یک داروی ضد التهاب غیر استروئیدی انتخابی مانع از تشکیل پروستاگلندین E2 نشده و باعث اختلال در روند ترمیم نگردیده است. در مطالعه‌ای که توسط حقیقت و همکاران در ترومای جراحی دندان عقل نهفته انجام گردیده است به اثرات ضدالتهابی و ضددردی سلوکوسیب اشاره شده است (۸). در همین راستا نقش مثبت سلوکوسیب در مطالعه انجام شده توسط رضایی و همکاران در التیام زخم تجربی ایجاد شده در لثه خرگوش نشان داده شده است (۲۷). ساعتچی و همکاران نیز به بررسی اثرات ضدالتهابی داروی سلوکوسیب در ریشه درمانی دندان پرداخته و نشان داده‌اند که داروی سلوکوسیب می‌تواند التهاب حاد ناحیه پری‌آپیکال را پس از ریشه درمانی کاهش دهد (۱۲).

از آنجائیکه استامینوفن، به‌عنوان یک ضد درد غیر افیونی و بدون اثرات ضد التهابی، برخلاف داروهای ضدالتهاب غیراستروئیدی سیکلواکسیژناز را در بافت‌های محیطی مهار نمی‌کند، به‌نظر نمی‌رسد که اثراتی سوء بر ترمیم جراحات بافت معده داشته باشد. در کل، استامینوفن به‌عنوان یک داروی ضد درد، فاقد اثرات ضد التهابی محیطی و ترمیمی بوده و تنها از طریق مهار سیکلواکسیژناز در سیستم اعصاب مرکزی باعث افزایش آستانه درد می‌شود (۲۴، ۲۵). در بررسی انجام شده توسط Goldstein و همکاران کاهش خطر ابتلاء به زخم‌های قسمت فوقانی دستگاه گوارش متعاقب استفاده از داروی روفکوکسیب به‌عنوان یک مهار کننده انتخابی سیکلواکسیژناز II گزارش شده است (۲۶)، که یافته‌های ایشان در توافق با نشانی‌ها و شواهد با نتایج بررسی حاضر در مورد سلوکوسیب، به‌عنوان یک مهارکننده اختصاصی سیکلواکسیژناز II هم‌خوانی دارد. نتایج مطالعه حاضر نشان می‌دهد که نه تنها نوزایش بافت پوششی، آنژیوژنز و تکثیر و تزیاد

خواهند شد (۲۰). در این بررسی، دی‌متیل سولفوکسید که به عنوان حلال دارو استفاده شده است، تأثیر معنی‌داری را بر ترمیم زخم در مقایسه با گروه شم نداشته است. تا اواخر دهه ۱۹۷۰ در درمان دردهای مختلف بدن به صورت سیستمیک و موضعی استفاده می‌شد. در چند دهه اخیر نیز، FDA استفاده از آن را در درمان‌های تسکینی و در برخی مصارف دامپزشکی مجاز شمرده است (۳۰). در کل، دی‌متیل سولفوکسید ماده‌ای خنثی در نظر گرفته شده است (۳۱).

نتیجه‌گیری

با توجه به نتایج به‌دست آمده از این بررسی، داروی سلوکسیب در ترمیم اولیه زخم جراحی معده در موش صحرایی اثر مفید داشته و پس از انجام کارآزمایی‌های بالینی شاهددار اتفاقی، می‌تواند علاوه بر کاهش درد، جهت تسریع در التیام زخم جراحی معده نیز مورد استفاده قرار گیرد.

تقدیر و تشکر

نویسندگان مقاله مراتب تشکر و قدردانی خود را از معاونت پژوهشی دانشگاه آزاد اسلامی واحد تبریز ابراز می‌دارند.

اصلی‌ترین فاکتور ترمیم یعنی $TGF-\beta$ (Transforming Growth Factor) متعاقب آسیب به بافت‌ها، توسط دگرانولاسیون پلاکت‌های محل زخم، آزاد می‌شود (۲۸). نقش $TGF-\beta$ در پاسخ ترمیمی زخم به غلظت آن بستگی دارد. $TGF-\beta$ فعال در غلظت‌های پایین باعث جذب سلول‌های آماسی و فیبروبلاست‌ها به محل زخم می‌شود ولی غلظت‌های بالای $TGF-\beta$ در مرحله بعد، مونوسیت‌ها را فعال کرده که فاکتورهای رشد را آزاد می‌کنند و فیبروبلاست‌ها را تحریک می‌کند تا ماتریکس را تولید نمایند و همچنین باعث خود القایی تولید $TGF-\beta$ هم می‌شود (۲۹). بنابراین $TGF-\beta$ از یک سو باعث کاهش التهاب و آماس در موضع شده (از طریق ممانعت از تکثیر و فعال شدن لنفوسیت‌ها، ماکروفاژها و سایر لکوسیت‌ها) و از سوی دیگر باعث تسریع روند التیام می‌شود (۲۹). داروهای ضد التهاب غیر استروئیدی به‌وسیله جلوگیری از سنتز پروستاگلاندین‌ها میزان آماس و التهاب را در موضع از طریق مهار مسیر سیکلواکسیژناز کاهش می‌دهند (۴، ۵). بنابراین، این داروها می‌توانند با کوتاه کردن فاز التهابی، اولین اثر خود را بر روی پروسه ترمیم بگذارند. لذا متعاقب کاهش آماس، $TGF-\beta$ وارد عمل شده و چون در محیط، شدت آماس کم است با سرعت روند ترمیم را آغاز خواهد کرد و داروهایی که بتوانند میزان $TGF-\beta$ را بیشتر از سایرین افزایش دهند، باعث تسریع روند التیام و ترمیم

References:

1. Fossum T. *Small animal surgery*. 2nd ed. London, Mosby, 2005; PP: 134-144.
2. Luisa AD, Aime LB. *Wound healing*. New Jersey, Humana Press, 2002; PP: 3-16.
3. Vane RJ, Botting R. Anti-inflammatory drugs and their mechanisms of action. *Inflamm Res* 1998; 47Suppl2: 78-87.
4. Rang HP, Dale MM, Ritter JM, Moore PK. *Pharmacology*. 5th ed. UK, Churchill Livingstone, 2003; PP: 244-252.
5. Saif SR. *Pharmacology review for medical students*. 1st ed. New Dehli, Bangalore, CBS Publishers & Distributors, 2005; PP: 206-225.
6. Harari J. *Surgical complications and wound healing in the small animal practice*. Philadelphia, WB Saunders, 1993; PP: 307-310.
7. Fitzgerald GA. Coxibs and cardiovascular disease. *N Engl J Med* 2004; 351(17): 1709-1711.
8. Haghigat A, Kaviani N, Moshrefifar M. Evaluation of Celecoxib effect after third molar surgery. *Journal of Isfahan Dental School* 2006; 2(1): 29-33.
9. Fledman MC, Mahan AT. Do cyclooxygenase-2 inhibitors provide benefits similar to those traditional non-steroidal anti-inflammatory drugs with less gastrointestinal toxicity? *Ann Intern Med* 2000; 32(2): 134-143.
10. Wolfe MM. Future trends in the development of safer non-steroidal anti-inflammatory drugs. *Am J Med* 1998; 105(5): 44-52.
11. Kawai S. Cyclooxygenase selectivity and the risk of gastro-intestinal complications of various non-steroidal anti-inflammatory drugs: a clinical consideration. *Inflamm Res* 1998; 47Suppl 2: 102-106.
12. Saatchi M, Razavi SM, Meskin M, Khoei M. Histopathologic study of the effect of Celecoxib to control acute periapical inflammation after root canal treatment in cats. *Journal of Isfahan Dental School Winter* 2007; 4(2): 29-34.
13. Emery P, Zeidler H, Kvien TK, Guslandi M, Naudin R, Stead H, et al. Celecoxib versus diclofenac in long-term management of rheumatoid arthritis: randomised double-blind comparison. *LANCET* 1999; 354(9196): 2106-2111.
14. Oyama K, Fujimura T, Ninomiya I, Miyashita T, Kinami S, Fushida S. A COX-2 inhibitor prevents the esophageal inflammation-metaplasia-adenocarcinoma sequence in rats. *Carcinogenesis* 2005; 26(3): 565-570.
15. Chu K, Jeong SW, Jung KH, Han SY, Lee ST, Kim M. Celecoxib induces functional recovery after intracerebral hemorrhage with reduction of brain

- edema and perihematoma cell death. *J Cereb Blood Flow Metab* 2004; **24**(8): 926-933.
16. Cohen DB, Kawamura S, Ehteshami JR, Rodeo SA. Indomethacin impairs rotator cuff tendon-to bone healing. *Am J Sports Med* 2006; **34**(3): 362-369.
17. Endo K, Sairyo K, Komatsubara S, Sasa T, Egawa H, Ogawa T. Cyclooxygenase-2 Inhibitor delays fracture healing in rats. *Acta Orthop* 2005; **76**(4): 470-474.
18. Beck A, Krischak G, Sorg T, Augat P, Farker K, Merkel U, et al. Influence of diclofenac (group of nonsteroidal anti-inflammatory drugs) on fracture healing. *Arch Orthop Trauma Surg* 2003; **123**(7): 327-332.
19. Virchenko O, Skoglund B, Aspenberg P. Parecoxib impairs early tendon repair but improves later remodelling. *Am J Sports Med* 2004; **32**(7): 1743-1747.
20. Rezaie A, Mohajeri D, Khaki A, Akbari A. Investigation of clinical and histopathological effects of Rofecoxib after surgical trauma of the gum in rabbit. *J Spe Vet Sci Islam Azad Uni Tabriz* 2007; **1**(1): 7-14.
21. Rezaei A, Mohajeri D, Muhammad Nejad Daryani S, Sonboleh-Kar H, Taghizadeh Jahed M. Study of clinical and histopathological effects of Ibuprofen after surgical trauma of gum in rabbit. *Pharmaceutical Sciences Journal of Faculty of Pharmacy, Tabriz University of Medical Sciences* 2009; **15**(1): 31-38.
22. Mohajeri D, Mousavi G, Khayat Noori MH, Asefi A. Histopathological study of the effects of Ibuprofen on gastric surgical trauma in the rats. *FEYZ* 2009; **12**(4): 13-21.
23. Mohajeri D, Mousavi G, Khayat Noori MH, Hasanpanah A. Histopathological study of the effect of Acetaminophen on primary intention healing of stomach surgical wounds in the rats. *Journal of Birjand University of Medical Sciences* 2009; **16**(4): 19-25.
24. Graham GG, Scott KF. Mechanism of action of paracetamol. *Am J Ther* 2005; **12**(1): 46-55.
25. Kis B, Snipes JA, Busija DW. Acetaminophen and the Cyclooxygenase-3 Puzzle: Sorting out Facts, Fictions, and Uncertainties. *Journal of Pharmacology and Experimental Therapeutics Fast Forward* 2005; **315**: 1-7.
26. Goldstein JL, Silverstein FE, Agrawal NM. Reduced risk of upper gastrointestinal ulcer complications with Rofecoxib, a novel COX-2 inhibitor. *Am J Gastroenterol* 2000; **95**: 1681-1690.
27. Rezaie A, Khaki A, Mahdavi B. Clinical and histopathological effects of Celecoxib after surgical gum trauma in rabbit. *Iranian Journal of Veterinary Sciences* 2007; **4**(1): 356-336.
28. Kumar V, Cotran RS, Robbins SL. Basic Pathology. 6th ed. Philadelphia, Saunders, 1997; PP: 34-66.
29. Bradbury DA, Newton R, Zhu YM. Effect of bradykinin, TGF- β 1, IL-1 β , and hypoxia on COX-2 expression in pulmonary artery smooth muscle cells. *Am J Physiol* 2002; **283**: 717-725.
30. David NA. The pharmacology of dimethylsulphoxide. *Annual Review of Pharmacology* 1992; **12**: 353-355.
31. Alexander F. An introduction to veterinary pharmacology, 4th ed. London, Longman Group Limited, 1999; PP: 897-975.