

Case Report

Retroperitoneal laparoscopic partial nephrectomy, two cases of kidney tumor for the first time in Iran

Alireza Farshi , Emadaddin Rezaei Talarposhty* 

Department of Urology and Endourology and Laparoscopy, School of Medicine, Tabriz University of Medical Sciences, Tabriz, Iran.

*Corresponding author; E-mail: a.gh2535@yahoo.com

Received: 25 December 2016 Accepted: 9 March 2017 First Published online: 13 December 2018
Med J Tabriz Uni Med Sciences Health Services. 2018 December - 2019 January; 40(5):102-105

Abstract


Partial Nephrectomy is the preferred surgical procedure for those tumors (<7 cm) which are restricted to kidneys. The most of the partial nephrectomy laparoscopic cases are performed transperitoneally. Here in we report two cases of renal masses smaller than 7 cm which underwent laparoscopic partial nephrectomy by retroperitoneal for the first time in Iran. The first patient was a 59 years old man with a 50*55 mm lesion. The second patient was a 65 years old woman with a 27 mm lesion. Both lesions were located in left renal inferior pole. The durations of warm ischemia were 28 and 24 minutes, respectively.

Keywords: Kidney Tumor, Laparoscopic, Partial Nephrectomy, Retroperitoneal

How to cite this article: Farshi A, Rezaei Talarposhty E. [Retroperitoneal laparoscopic partial nephrectomy, two cases of kidney tumor for the first time in Iran]. Med J Tabriz Uni Med Sciences Health Services. 2018 December - 2019 January;40(5):102-105. Persian.

گزارش موردی

گزارش دو مورد پارشیل نفرکتومی لاپاراسکوپیک رتروپرتونئال تومور کلیه برای اولین بار در ایران

علیرضا فرشی^۱، عمادالدین رضایی تالارپشتی^{۲*} 

^۱متخصص ارولوژی و فلوشیپ اندیورولوژی و لاپاراسکوپی، دانشکده پزشکی، دانشگاه علوم پزشکی تبریز، تبریز، ایران
^۲دستیار تخصصی ارولوژی، دانشکده پزشکی، دانشگاه علوم پزشکی تبریز، تبریز، ایران
 *نویسنده مسئول؛ ایمیل: Emad.rezaei@gmail.com

دریافت: ۱۳۹۵/۱۰/۵ پذیرش: ۱۳۹۵/۱۲/۱۹ انتشار برخط: ۱۳۹۷/۹/۲۲
 مجله پزشکی دانشگاه علوم پزشکی و خدمات بهداشتی - درمانی تبریز. ۱۳۹۷ آذر و دی؛ ۴۰(۵):۱۰۲-۱۰۵

چکیده

پارشیل نفرکتومی روش جراحی ترجیحی برای تومورهای (کوچکتر از ۷ سانتی متر) که محدود به کلیه هستند می باشد. بیشتر موارد لاپاراسکوپیک پارشیل نفرکتومی به روش ترانس پرتونئال انجام می شود. در اینجا ما دو مورد از توده های کلیه کوچکتر از ۷ سانتی متر که تحت پارشیل نفرکتومی لاپاراسکوپیک به روش رتروپرتونئال برای اولین بار در ایران انجام شده را گزارش می کنیم. بیمار اول آقای ۵۹ ساله و بیمار دوم خانم ۶۵ ساله ای که به ترتیب با توده ای به ابعاد ۵۰×۵۵ میلی متر و ۲۷ میلی متر در قطب تحتانی کلیه چپ بودند. مدت ایسکمی گرم در بیمار اول و دوم به ترتیب ۲۸ و ۲۴ دقیقه بود.

کلید واژه ها: تومور کلیه، پارشیل نفرکتومی، لاپاراسکوپیک، رتروپرتونئال

نحوه استناد به این مقاله: فرشی ع، رضایی تالارپشتی ع. گزارش دو مورد پارشیل نفرکتومی لاپاراسکوپیک رتروپرتونئال تومور کلیه برای اولین بار در ایران. مجله پزشکی دانشگاه علوم پزشکی و خدمات بهداشتی - درمانی تبریز. ۱۳۹۷؛ ۴۰(۵):۱۰۲-۱۰۵

حق تألیف برای مؤلفان محفوظ است.

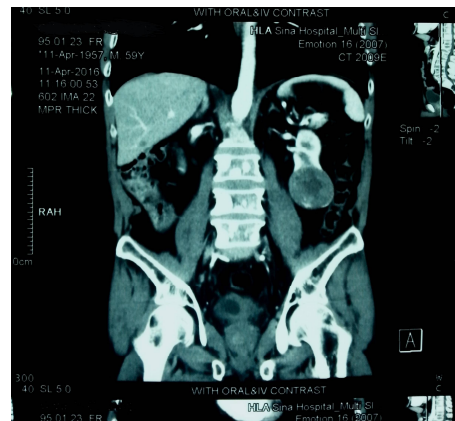
این مقاله با دسترسی آزاد توسط دانشگاه علوم پزشکی و خدمات بهداشتی - درمانی تبریز تحت مجوز کرییتیو کامنز (http://creativecommons.org/licenses/by/4.0) منتشر شده که طبق مفاد آن هرگونه استفاده تنها در صورتی مجاز است که به اثر اصلی به نحو مقتضی استناد و ارجاع داده شده باشد.

مقدمه

تومور کلیه شانزدهمین علت مرگ ناشی از بدخیمی، نهمین بدخیمی شایع در مردان و چهاردهمین بدخیمی شایع در زنان می باشد (۱). بروز بیماری در کشورهای پیشرفته نسبت مرد به زن ۱۲/۴ به ۶/۲ به ازای هر ۱۰۰۰۰۰ نفر جمعیت می باشد (۲). شایعترین نوع بافتی رنال سل کارسینوما، Clear cell carcinoma می باشد که ۷۵٪-۸۵٪ از تمام رنال سل کارسینوماها را شامل می شود (۳). پارشیل نفرکتومی (یا جراحی حفظ نفرون) روش جراحی ترجیحی برای تومورهای T1 (<۷ سانتی متر) که محدود به کلیه هستند می باشد. بویژه این روش جراحی در موارد تومورهای دوطرفه کلیه ها یا مواردی که کلیه ها از عملکرد ضعیفی برخوردار باشند بسیار مورد تایید است (۳). در اینجا ما دو مورد پارشیل نفرکتومی لاپاراسکوپی را که به روش رتروپریتونال انجام شده اند گزارش می کنیم.

گزارش موارد

بیمار اول آقای ۵۹ ساله بود که با شکایت درد خفیف پهلو چپ که از حدود ۲ ماه پیش بصورت درد مبهم و غیرکولیکی شروع شده بود و به جایی انتشار نداشت ارجاع شده بود. بیمار سابقه آدنوکارسینوم پروستات متاستاتیک از حدود ۶ ماه پیش داشت که تحت درمان با داروهای آنتی آندروژن بود. سابقه بیماری دیگری را ذکر نمی کرد و علائم حیاتی بیمار طبیعی بود. در سونوگرافی توده سفیدی به ابعاد ۴۵×۵۰ میلی متر در پل تحتانی کلیه چپ رویت شد. بیمار PSA=۱۰ داشت و سایر آزمایشات روتین نرمال بودند. در سی تی اسکن نیز توده ای به ابعاد ۵۰×۵۵ میلی متر در قطب تحتانی کلیه چپ با دانسیته هتروژن و حاوی کلسیفیکاسیون گزارش شده بود (شکل ۱). با توجه به سابقه کانسر پروستات از توده کلیه بیوپسی به عمل آمد که در پاتولوژی آدنوم توبولوپاپیلاری گزارش شد. بیمار فوق کاندید پارشیل نفرکتومی لاپاراسکوپی شده و به روش رتروپریتونال تحت جراحی قرار گرفت.



شکل ۱: سی تی اسکن شکم و لگن با کنتراست خوراکی و وریدی

شرح تکنیک پارشیل نفرکتومی لاپاراسکوپی به روش رتروپریتونال:

ابتدا در وضعیت فلانک چپ تحت بیهوشی عمومی چهار عدد پورت شامل دو عدد ۱۰ mm و دو عدد ۵ mm برای بیمار تعبیه شد (دو عدد پورت ۱۰ mm در خط مید اگزیلاری میانی و خلفی و دو عدد پورت ۵ mm در خط مید اگزیلاری قدامی). پس از پر کردن فضای خلف صفاقی با گاز CO2 با پیدا کردن حالب در روی عضله پسواس و با گاید آن به ناف کلیه حرکت کردیم. ابتدا پل تحتانی کلیه از بافت های اطراف آزاد گردید و بعد شریان را از بافت های اطراف و ورید کلیه جدا کرده و یک کلامپ بولداگ کوچک را که به انتهای نخ سیلک بسته شده بود از راه پورت ۱۰ mm به داخل منتقل و روی شریان قرار دادیم. با حاشیه حدود ۱ سانتی متر بوسیله متس جراحی توده از کلیه مرحله به مرحله جدا گردید و پس از آن در ناحیه عمل عروق و کالیس کلیه با نخ منوکریل ۳-۰ ترمیم شد و بعد با استفاده از سوزن کبلی و کلیپس های همولاک پارانشیم کلیه در ناحیه عمل شده ترمیم گردید. در پایان کلامپ بولداگ از روی شریان برداشته شد و محل عمل از نظر خونریزی کنترل گردید که هیچگونه خونریزی دیده نشد. توده جدا شده در داخل کیسه مخصوصی قرار گرفت و از محل پورت ۱۰ mm که کمی بزرگ شده بود خارج گردید. اندازه توده در حدود ۵۵×۵۰ میلی متر و مدت ایسکمی گرم در حدود ۲۸ دقیقه بود. روز سوم پس از جراحی درن خارج و بیمار روز چهارم با وضعیت خوب مرخص گردید. گزارش پاتولوژی توده رنال سل کارسینوما از نوع پاپیلری بدون تهاجم عروقی که مارژین تومور و چربی پری نفریک بدون درگیری تومور بوده است.

بیمار دوم:

خانم ۶۵ ساله ای بود که حدود ۲ هفته پیش از مراجعه در یکی از بیمارستان های شهرستان کردستان به علت پنومونی تحت بستری و درمان قرار می گیرد به علت درد پهلو چپ سی تی اسکن از بیمار انجام می شود که توده ای در پل تحتانی کلیه چپ به اندازه ۲۷ میلی متر گزارش می گردد. بیمار جهت اقدامات درمانی به بیمارستان امام رضا تبریز ارجاع می شود. بیمار سابقه فشار خون، هیپرلیپیدمی، دیابت و گواتر را ذکر می کرد که تحت درمان بود. میزان FBS=۱۵۰ و TSH=۱/۳۶ بود و سایر آزمایشات نرمال بود. بیمار سابقه مصرف آسپرین داشت که پس از یک هفته از قطع آسپرین تحت جراحی پارشیل نفرکتومی لاپاراسکوپی به روش رتروپریتونال قرار گرفت. تکنیک جراحی بیمار دوم مشابه بیمار اول بود و تنها در بیمار دوم از سه پورت استفاده شده بود (دو عدد پورت ۱۰ mm و یک پورت ۵ mm) و مدت ایسکمی گرم ۲۴ دقیقه بود.

رتروپریتونئال انجام شد، متوسط مدت ایسکمی گرم و مدت زمان بستری در بیمارستان در روش ترنس پریتونئال طولانی تر بوده است که شاید به دلیل تومورهای با اندازه بزرگتری بود که در روش ترنس پریتونئال جراحی شدند (۶).

بر اساس اطلاعات ما پارشیل نفرکتومی لاپاراسکوپی به روش رتروپریتونئال جهت برداشتن تومورهای زیر ۷ سانتی متر کلیه برای اولین بار در ایران در مرکز ما انجام شده است.

قدرانی

در پایان از تمامی پرسنل اتاق عمل بیمارستان امام رضا مخصوصا کادر لاپاراسکوپی تشکر ویژه داریم.

منافع متقابل

منافع متقابلی از تالیف یا انتشار این مقاله نداریم.

مشارکت مؤلفان

ع. فرشی و ع. رضایی طراحی، اجرا و تحلیل نتایج مطالعه را بر عهده داشتند. همچنین مقاله را تالیف نموده و نسخه نهایی آن را خوانده و تایید کرده اند.

پاتولوژی بیمار دوم رنال سل کارسینوما کروموفوب بود. اندازه آن ۲×۳×۵ بدون تهاجم عروقی که مارژین تومور و چربی پری نفریک بدون درگیری تومور بوده است. بیمار دوم نیز در روز چهارم بدون مشکل خاصی مرخص گردید. هر دو بیمار در ۶ ماه بعد از جراحی تحت بررسی و ارزیابی قرار گرفتند و هیچ گونه عود تومور یا کاهش عملکرد کلیه رویت نشد.

نتیجه گیری

روش پارشیل نفرکتومی لاپاراسکوپی نسبت به روش باز پارشیل نفرکتومی همراه با موربیدیته کمتر می باشد و میزان بقاء کلی در هر دو روش برابر می باشد (۳). همچنین طول مدت بستری بیمار در روش لاپاراسکوپی کمتر می باشد. انتخاب اپروچ لاپاراسکوپی وابسته به محل تومور کلیه می باشد، تومورهای خلفی و خلفی طرفی به روش رتروپریتونئال جراحی می شوند در حالی که تومورهای قدامی، قدامی طرفی یا طرفی بهتر است به روش ترنس پریتونئال جراحی شوند (۴). از مزایای روش رتروپریتونئال این است که احتمال آسیب روده و احشاء شکمی کمتر بوده و دسترسی به شریان کلیه در این روش آسانتر است و از معایب آن زمان یادگیری طولانی آن برای جراح به دلیل فضای کوچکتر رتروپریتونئال می باشد (۵). در مطالعه‌ای ۱۶۳ مورد پارشیل نفرکتومی لاپاراسکوپی که به دو روش ترنس پریتونئال و

References

- Znaor A, Lortet-Tieulent J, Laversanne M, Jemal A, Bray F. International Variations and Trends in Renal Cell Carcinoma Incidence and Mortality. *Eur Urol* 2015; **67**(3): 519-530. doi: 10.1016/j.eururo.2014.10.002
- Ferlay J, Soerjomataram I, Dikshit R, Eser S, Mathers C, Rebelo M, et al. Cancer incidence and mortality worldwide: Sources, methods and major patterns in globocan 2012. *Int J Cancer* 2015; **136**(5): E359-E386. doi: 10.1002/ijc.29210
- Ljungberg B, Cowan N C, Hanbury D C, Hora M, Kuczyk M A, Merseburger A S, et al. EAU guidelines on renal cell carcinoma: the 2010 update. *Eur Urol* 2010; **58**(3): 398-406. doi: 10.1016/j.eururo.2010.06.032
- Gill I S, Matin S F, Desai M M, Kauok J H, Steitberg A, Mascha E D, et al. Novick comparative analysis of laparoscopic versus open partial nephrectomy for renal tumors in 200 patients. *The Journal of Urology* 2003; **170**(1): 64-68. doi: 10.1097/01.ju.0000072272.02322. ff
- Bernardo N O, Gill N S. laparoscopic partial nephrectomy: current status. *Arch Esp Urol* 2002; **55**(7): 868-880. doi: 10.1007/3-540-27606-8_6
- Christopher S Ng, Inderbir S Gill, Ramani A P, Steinberg A P, Spaliviero M. Trans peritoneal Versus Retroperitoneal Laparoscopic Partial Nephrectomy: Patient Selection and Perioperative Outcomes. *The Journal of Urology* 2005; **174**: 846-849. doi: 10.1097/01.ju.0000169259.49754.0