

نتایج تزریق زیر ملتحمه میتومايسين C همراه با بازسازی بلب ناموفق در اعمال جراحی ترابکولکتومی

رخشنده علیپناهی: گروه چشم پزشکی، دانشکده پزشکی، دانشگاه علوم پزشکی تبریز: نویسنده رابط

E-mail: ralipanahi@yahoo.com

علی مصطفایی: گروه چشم پزشکی، دانشکده پزشکی، دانشگاه علوم پزشکی تبریز
محمد رضا اخلاقی: گروه چشم پزشکی، دانشکده پزشکی، دانشگاه علوم پزشکی تبریز

دریافت: ۸۶/۱۲/۲، پذیرش: ۸۷/۷/۲۴

چکیده

زمینه و اهداف: زمانی که درمان دارویی نتواند فشار داخل چشم را بخوبی کنترل نماید ترابکولکتومی انجام میشود. افزایش فشار داخل چشم بعد از جراحی نشان دهنده، فیلتراسیون ناموفق و بلب آنکپسوله است. هدف از این بررسی تعیین تاثیر و عوارض تزریق میتومايسين سی در مجاورت محل بازسازی بلب فیلترینگ ناموفق است.

روش بررسی: در این کارآزمایی بالینی بدون شاهد در ۲۲ بیمار (۲۲ چشم) مقدار ۰/۱ میلی لیتر میتومايسين سی با غلظت ۰/۲ میلیگرم در میلی لیتر به زیر ملتحمه پس از بازسازی بلب فیلترینگ ناموفق تزریق شد. اگر فشار داخل چشم به کمتر از ۲۱ میلیمتر جیوه یا بدون دارو برسد، موفقیت محسوب می شود. فشار داخل چشمی و حدت بینائی و عوارض و تعداد داروهای ضد گلوکومی مورد استفاده قبل و بعد از آخرین معاینه ثبت شد.

یافته ها: میانگین فشار داخل چشمی قبل از عمل از ۸/۶۴ ± ۲۹/۰۴ میلیمتر جیوه با کاهش فشار داخل چشمی ۲۰/۳۶ ± ۷/۹۸ به ۸۷/۱ ± ۲/۵۹ میلیمتر جیوه بعد از عمل رسید ($P < ۰/۰۰۰۵$). میانگین زمان پیگیری ۴/۲۷ ± ۶/۴۰ ماه بود. میزان موفقیت ۶۷/۲٪ بود. شایعترین عوارض بعد از عمل دکولمان کوروئید ۱۳/۶٪ و کم عمق شدن اتاقک قدامی (۴/۵٪) بود.

نتیجه گیری: عمل بازسازی بلب ناموفق بعد از جراحی ترابکولکتومی و تزریق زیر ملتحمه ای میتومايسين سی بطور معنی داری باعث کاهش فشار داخل چشم شده و عوارض مهم و قابل توجهی به دنبال نداشت. این عمل می تواند جایگزینی برای عمل مجدد فیلترینگ در بلب های ناموفق بیمارانی باشد که قبلاً تحت عمل جراحی فیلترینگ قرار گرفته اند.

کلید واژه ها: ترابکولکتومی، بازسازی بلب ناموفق، میتومايسين C

مقدمه

بلب عبارتند از بلب فیروزه، بلب سیستیک، بلب فرم و بلب واسکولاریزه میباشد میتومايسين سی یک محصول آنتی بیوتیک - آنتی نئوپلاستیک می باشد که از طریق تأثیر گذاشتن روی رشد و تکثیر فیروبلاست ها باعث کاهش روند التهابی و تشکیل اسکار نهایتاً باعث افزایش شانس موفقیت در تشکیل بلب کارا و فیستول ایجاد شده می گردد (۱-۳). عوارض میتومايسين سی عبارتند از ماکولوپاتی ناشی از هیپوتونی، کم عمق شدن اتاق قدامی، خونریزی شبکیه، دکلمان کوروئید همورائیک یا سروز، دکامپانزه شدن قرنیه و کاهش بینایی. (۴-۶) در صورت بالا بودن فشار داخل

گلوکوم به گروهی از بیماریهای اوپتیک نوروپاتی اطلاق می شود که در دو مورد نقص میدان بینایی و کاپینگ سر عصب اوپتیک مشترک میباشد. اگر درمان دارویی نتواند فشار داخل چشم را بخوبی کنترل نماید ترابکولکتومی بوسیله ایجاد فیستولی که اجازه عبور مایع آکوز از اتاق قدامی به زیر فضای تنون را میدهد فشار داخل چشم را پایین می آورد. افزایش فشار داخل چشم پس از جراحی نشان دهنده فیلتراسیون ناموفق و بلب آنکپسوله است، در سال ۱۹۹۰ بازسازی بلب، جهت برقراری مجدد جریان زلالیه از اتاقک قدامی به داخل بلب بازسازی شده معمول شد (۱). انواع

ماکولا بررسی شدند. اطلاعات بدست آمده از مطالعه به وسیله روشهای آماری توصیفی میانگین و انحراف معیار و نیز فراوانی - درصد، آزمون تفاوت میانگین، آزمون رابطه مجذور کای و آزمون ANOVA با استفاده از نرم افزار آماری SPSS مورد بررسی و تجزیه و تحلیل آماری قرار گرفت. در این مطالعه مقدار P کمتر از ۰/۰۵ معنی دار تلقی گردید.

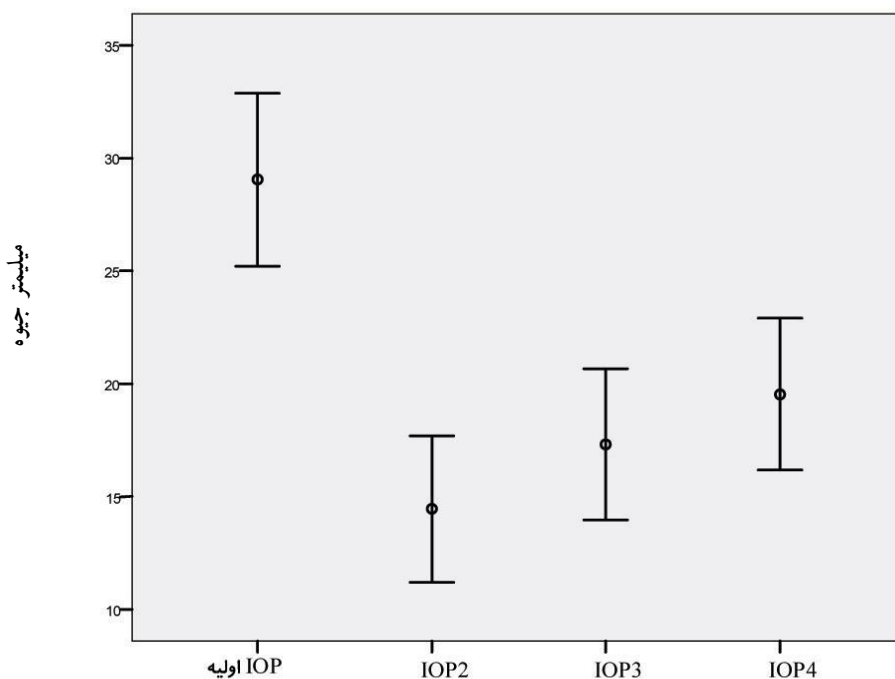
یافته ها

۲۲ بیمار که دچار بلب ناموفق بودند تحت تزریق زیر ملتحمه ای میتومايسين سی بعد از انجام بازسازی بلب قرار گرفته و بررسی شدند. ۸/۸۱/۸۱ بیمار مرد و ۱۸/۲٪ زن بودند. میانگین سنی بیماران مورد مطالعه $۶۵/۸۱ \pm ۳/۵۷$ سال بود. کمترین سن ۱۱ و بیشترین ۸۳ سال بود. بررسی نتایج آزمون تفاوت میانگین برای گروههای مستقل در دو گروه زن و مرد از لحاظ آماری معنی دار نمی باشد ($P=۰/۱۴$ ، $df=۲۱$ ، $t=۶۷/۳۶۴$). ۵۹/۱٪ چشم‌ها چشم راست و ۴۰/۹٪ چشم چپ بود. میانگین حدت بینائی اصلاح شده قبل از عمل $۰/۰۳ \pm ۰/۱۱$ و میانگین حدت بینائی بعد از عمل $۰/۰۵ \pm ۰/۲۱$ و میانگین تغییرات حدت بینائی $۰/۰۳ \pm ۰/۰۹$ بود. که این تغییرات از لحاظ آماری معنی دار می باشند ($P=۰/۰۲$ ، $df=۲۰$ ، $t=۱/۴۸۶$). ۵۰٪ بیماران فاکیک و ۵۰٪ پسودوفاکیک بودند. بنا به نتایج به دست آمده عارضه عمل یک مورد بیماران پسودوفاکیک بود. میزان فشار داخل چشم (IOP) قبل از عمل $۸/۶۴ \pm ۲۹/۰۴$ میلیمتر جیوه بود. در عرض ۳ روز اول بعد از عمل، میزان IOP، $۷/۳۰ \pm ۱۴/۴۵$ میلیمتر جیوه بود. پس از ۱ هفته از عمل، میزان IOP، $۷/۵۵ \pm ۱۷/۳۱$ میلیمتر جیوه شده بود و ۱ ماه بعد از عمل، میزان IOP، $۷/۹۸ \pm ۲۰/۳۶$ میلیمتر جیوه شد از لحاظ آماری معنی دار می باشد. ($P < ۰/۰۰۰۵$). تغییرات IOP به دو صورت مورد بررسی قرار گرفت (نمودار ۱)، کاهش یافتن IOP به زیر میلیمتر جیوه ۲۱، که در این حالت، IOP در ۶۸/۲ درصد افراد (۱۵ نفر) زیر ۲۱ میلیمتر جیوه و در ۳۱/۸٪ (۷ نفر) بالای ۲۱ میلیمتر جیوه بود. کاهش IOP به میزان ۳۰٪ نسبت به IOP قبل از عمل، که در این حالت در ۸۱/۸٪ افراد (۱۸ نفر)، این کاهش مشاهده شد و در ۱۸/۲٪ (۴ نفر) IOP کمتر از ۳۰٪ کاهش یافته بود قبل از عمل ۲۷/۳ درصد افراد (۶ نفر)، ۲ دارو و ۷۲/۷ درصد افراد (۱۶ نفر)، ۳ دارو دریافت می کردند. پس از عمل ۹/۱ درصد (۲ نفر)، ۱ دارو، ۵۹/۱ درصد (۱۳ نفر)، ۲ دارو و ۳/۸ درصد (۷ نفر)، از ۳ دارو استفاده می کردند ($P=۰/۰۲۶$ ، $df=۲۱$ ، $t=۱۷/۷۹۴$) مدت پیگیری بیماران بین ۳ الی ۱۴/۵ ماه بود که میانگین آن به مدت $۴/۲۷ \pm ۶/۴۰$ ماه است پس از گذشت ۱ ماه از عمل، ۹۵/۵٪ موارد (۲۱ نفر)، فاقد هر گونه عارضه ای بوده و ۴٪ موارد (۱ نفر)، دارای اتاقت قدامی کم عمق بودند. فراوانی عوارض در چشم های پسودوفاکیک بیشتر بود.

چشمی پس از عمل تراپکولکتومی (که اتاقت قدامی عمیق بوده و نارسایی بلب وجود دارد، بازسازی بلب ناموفق به همراه تزریق زیر ملتحمه ای میتومايسين سی انجام میگردد. در این روش سوزن را از زیر ملتحمه بداخل بلب فیلترینگ و اتاقت قدامی وارد کرده و اجازه جریان خروج مایع به فضای زیر ملتحمه داده شده و پس از تزریق میتومايسين سی به دور از محل بلب به زیر ملتحمه عمل را خاتمه میدهم (۹-۷). با توجه به اینکه این مطالعه در ایران انجام نشده و فقط سه مورد تا حالا در تمام نشریات چاپ شده گزارش گردیده است (۶-۸)، که روش بررسی آنها متفاوت از این مطالعه می باشد. این بررسی جهت تعیین تاثیر و عوارض تزریق میتومايسين سی در مجاورت محل بازسازی بلب فیلترینگ ناموفق انجام شد.

مواد و روش ها

در یک مطالعه کارآزمایی بالینی به صورت تجربی بدون شاهد در ۲۲ بیمار (۲۲ چشم) با تشخیص بلب فیلترینگ ناموفق که درمان دارویی کامل و عمل جراحی فیلترینگ در کنترل فشار داخل چشم آنها به شکست انجامیده بود، از زمان عمل فیلترینگ ۴ ± ۱۳ ماه گذشته بود، دچار بلب ناموفق و از کار افتاده بودند و پس از جراحی فشار داخل چشم بالا و اتاقت قدامی عمیق بود وارد مطالعه شدند. بعد از توضیح نوع و نحوه عمل اعم از مزایا و عوارض، آگاهانه و با رضایت شخصی تحت عمل جراحی بازسازی بلب با سوزن و تزریق زیر ملتحمه ای میتومايسين سی، پس از بی حسی موضعی، قرار گرفتند و فشار داخل چشم و حدت بینائی و عوارض آنها طی روزهای: سه روز اول، پس از یک هفته، یکماه و سه ماه بعد از عمل اندازه گیری و با مقادیر قبل از عمل مقایسه گردید. بیمارانی که تحت عمل جراحی گذاشتن لوله شنت قرار گرفته بودند، مبتلایان به گلوکوم نئوواسکولار، بیماران نابینا بدون درک نور و بیماران دچار یووئیت از مطالعه کنار گذاشته شدند. حدت بینائی بیماران قبل و بعد از عمل با روش لوگ مار محاسبه گردید، ته چشم، فشار داخل چشمی بیماران با تونومتر گولدمن، وضعیت بلب ارزیابی و نوع و مقدار داروهای مصرفی نیز ثبت شدند. بلب به انواع بلب فیروزه، بلب سیستیک و بلب واسکولاریزه تقسیم بندی شد. سپس بیماران در اتاقت عمل، تحت بازسازی بلب با سوزن و تزریق زیر ملتحمه ای میتومايسين سی قرار گرفتند. از بالای محل ایریدکتومی وارد اتاقت قدامی شده و مجرانی برای عبور مایع زلالیه ایجاد شد. مقدار $۰/۱$ ml محلول میتومايسين سی با غلظت $۰/۲$ میلیگرم در میلی لیتر به همراه $۰/۱$ میلی لیتر لیدوکائین ۱٪ بدون ماده نگهدارنده در زیر ملتحمه مجاور بلب یا در زیر ملتحمه در نقطه مقابل بلب بازسازی شده تزریق و چشم با محلول سالین نرمال بخوبی شسته شد. سپس قطره بتامتازون $۰/۱$ ٪، قطره آتروپین ۱ ٪ و قطره جتتامایسین $۰/۳$ ٪ در چشم ریخته شد. بیماران در عرض ۳ روز اول پس از عمل، ۱ هفته و ۱ ماه بعد از عمل معاینه و از لحاظ فشار داخل چشم و حدت بینائی و عوارض عمل و وضعیت بلب و تغییرات



نمودار ۱: Error-Bar فشار داخل چشمی (IOP) در پیگیری‌های متناوب فشار داخل چشم

بحث

به 16.4 ± 7.5 میلی‌متر جیوه کاهش یافته ($P < 0.001$) و متوسط تعداد داروهای مصرفی از 2.8 ± 1.4 به 0.7 ± 1.1 تقلیل پیدا کرد ($P < 0.001$)، میزان موفقیت که بصورت IOP بین ۵-۲۱ میلی‌متر جیوه در نظر گرفته شده بود، 76% بود و عوارض جدی گزارش نشد (۵).

در مطالعه ای که ۲۸ ماه بطول انجامید Shetty و همکاران در ۴۴ چشم تحت عمل جراحی بازسازی بلب و تزریق زیر ملتحمه‌ای MMC بمقدار 0.1 ml باغلظت 0.4% میلی‌گرم در میلی لیتر به همراه 0.1 ml لیدوکائین 1% ، بدون ماده نگهدارنده، قرار گرفته و در پیگیری‌هایی که حداقل ۱۲ ماه بطول انجامید، نتیجه گیری شد که بازسازی بلب با استفاده از غلظت بالای MMC در 64% چشم‌ها باعث کاهش IOP شده و عوارض دراز مدت اندکی به همراه داشته است (۶).

در مطالعه Gutierrez و همکاران ۳۴ چشم که دچار شکست بلب پس از تراکولکتومی شده بودند، تحت عمل بازسازی بلب و تزریق زیر ملتحمه ای MMC با غلظت 0.2% میلی‌گرم در میلی لیتر قرار گرفتند. متوسط پیگیری 14.2 ± 9.8 ماه بود. میزان موفقیت بر تریب 90% و 75% در ۱ سال و ۲ سال بعد از عمل بود (۷).

Pasternack و همکاران و Broadway که در هنگام باز سازی بلب از پنج فلئورواوراسیل (5Fu) استفاده کردند، نشان دادند که استفاده از آنتی متابولیت‌ها در حین عمل بازسازی در موفقیت عمل و پایداری بلب موثر می باشد (۸ و ۹).

موفقیت جراحی گلوکوم به میزان بسیار زیادی تحت تاثیر پروسه ترمیم زخم است، که شامل ازدیاد فیبروبلاست‌های زیر ملتحمه ای و بیوستز کلاژن و مواد خارج سلولی است. عوامل خطر مثل یووئیت، گلوکوم نئوواسکولار، جراحی‌های قبلی، سودوفاکي، آفاکی و نژاد سیاه می‌توانند موفقیت پروسه فیلتراسیون را کاهش دهند. در چشم‌هایی که دچار بلب ناموفق می‌شوند، برای بهبود فیلتراسیون، می‌توان از بازسازی بلب استفاده نمود. عوارض میتومایسین سی عبارتند از ماکولوپاتی ناشی از هیپوتونی، کم عمق شدن اتاق قدامی، خونریزی شبکیه، دکلمان کورونید هموراژیک یا سروز، دکامپانزه شدن قرنیه و کاهش بینایی. در مطالعه Iwach و همکاران، در طی $3/5$ سال، تحقیقاتی روی ۴۲ چشم، بازسازی بلب توسط سرسوزن نمره ۲۵ انجام شده و میتوماسین سی (MMC) با غلظت 0.5% میلی‌گرم در میلی لیتر بمدت ۶ دقیقه در تماس با اپیتلیوم ملتحمه قرار داده شد. متوسط زمان پیگیری 17.6 ± 13.5 ماه بود. آنالیز کاپلان مایر نشان داد که موفقیت در ۱۲ ماه 77.1% و در ۲۴ ماه 71.6% بود. نتیجه ای که گرفتند این بود که MMC می‌تواند شانس موفقیت نیدلینگ را در بلب‌های ناموفق افزایش دهد (۴).

در مطالعه Ben-Simon و همکاران ۴۱ چشم که دچار شکست فیلترینگ شده بودند، تحت عمل بازسازی بلب و تزریق زیر ملتحمه ای MMC قرار گرفتند. نتایج بدست آمده در ۶ ماه بعد از عمل نشان می‌دهد که متوسط IOP از 26.4 ± 7.2 میلی‌متر جیوه

تزریق زیر ملتحمه ای MMC در بیماران دچار بلب ناموفق، که قبلاً تحت عمل جراحی ترابکولکتومی قرار گرفته بودند، بطور معنی داری باعث کاهش IOP می شود، بدون اینکه عوارض قابل توجه و جدی در بر داشته باشد. این روش در افراد مسن که اقدام جراحی ماژور مثل ترابکولکتومی مجدد را تحمل نمی کنند، یا افرادی که به علت انفارکتوس قلبی یا سکتة مغزی اخیر، انجام عمل جراحی ماژور به مدت چند ماه برای آنها کتراندیکه است، می تواند جایگزین خوب و مناسبی برای عمل جراحی ترابکولکتومی مجدد شود.

ترابکولکتومی یک روش آشنا برای جراحان چشم بوده و درصد موفقیت بالائی دارد. در اکثر اوقات لازم است که این عمل تحت بیهوشی عمومی صورت گیرد. می دانیم که بیهوشی عمومی دارای خطراتی برای بیمار بوده و حتی در شرایط خاصی ممنوع می باشد، از طرف دیگر انجام ترابکولکتومی باعث دستکاری در بافت های ملتحمه، زیر ملتحمه و اسکلا در محل شده و احتمال التهاب، تشکیل اسکار و عدم موفقیت عمل وجود دارد. عمل بازسازی بلب این احتمالات و خطرات را به حداقل می رساند. مطالعه حاضر نشان می دهد که یافته های ما با مطالعات دیگر همخوانی داشته و میزان موفقیت آن $67/2\%$ بوده و مشابه مطالعات دیگر عوارض جدی در بر نداشته است.

نتیجه گیری

در پیگیری های انجام شده با میانگین $27/4 \pm 67/40$ ماه، نشان داده شد که استفاده از روش بازسازی بلب بوسیله سرسوزن و

References

1. Shihadeh W, Ritch R, Liebmann J. Rescue of failed filtering blebs with ab interno trephination. *J Cataract Refract Surg* 2006; **32**: 918-922.
2. Liesegang TJ. Introduction to glaucoma: Terminology, epidemiology, and Heredity. In: Liesegang TJ, Skuta GL, Cantor LB: *Basic and Clinical Science Course*, 1st ed. San Francisco, American Academy of Ophthalmology 2006-2007: 3-15.
3. Fereshtekhou MA, Zargami N. Effectiveness of high- dosage mitomycin- C in trabeculectomy: high risk patients with glaucoma Pak *J Med Sci* 2007; **23** (4): 526-529.
4. Anand N, Arora S. Surgical revision of failed filtration surgery with mitomycin C augmentation. *J Glaucoma* 2007; **16**(5): 456-61.
5. Eha J, Hoffmann EM, Wahl J, Pfeiffer N. Flap suture - a simple technique for the revision of hypotony maculopathy following trabeculectomy with mitomycin C. *Graefes Arch Clin Exp Ophthalmol* 2008; **246**(6): 869-74.
6. Shetty RK, Wartluft L, Moster MR. Slit-lamp needle nevision of failed filtering blebs using high-dose Mitomyein C. *J Glaucoma*, 2005; **14**, 52-56.
7. Gutierrez- Ortiz C, Cabarga C, Teus MA. Prospective evaluation of preoperative factors associated with succesful Mitomycin C Needling of Failed filtration blebs. *J Glaucoma* 2006; **15**, 98-102
8. Pasternack JJ, Wand M, Shields MB, Abrah D. Needle Revision of failed filtering blebs using 5-Fluoracil & a Combined Ab-Externo and Ab-Interno Approach. *Glaucoma* 2005; **14**, 47-51.
9. Jin GJ, Crandall AS, Jones JJ. Phacotrabeculectomy: assessment of outcomes and surgical improvements. *J Cataract Refract Surg* 2007; **33**(7): 1201-8.